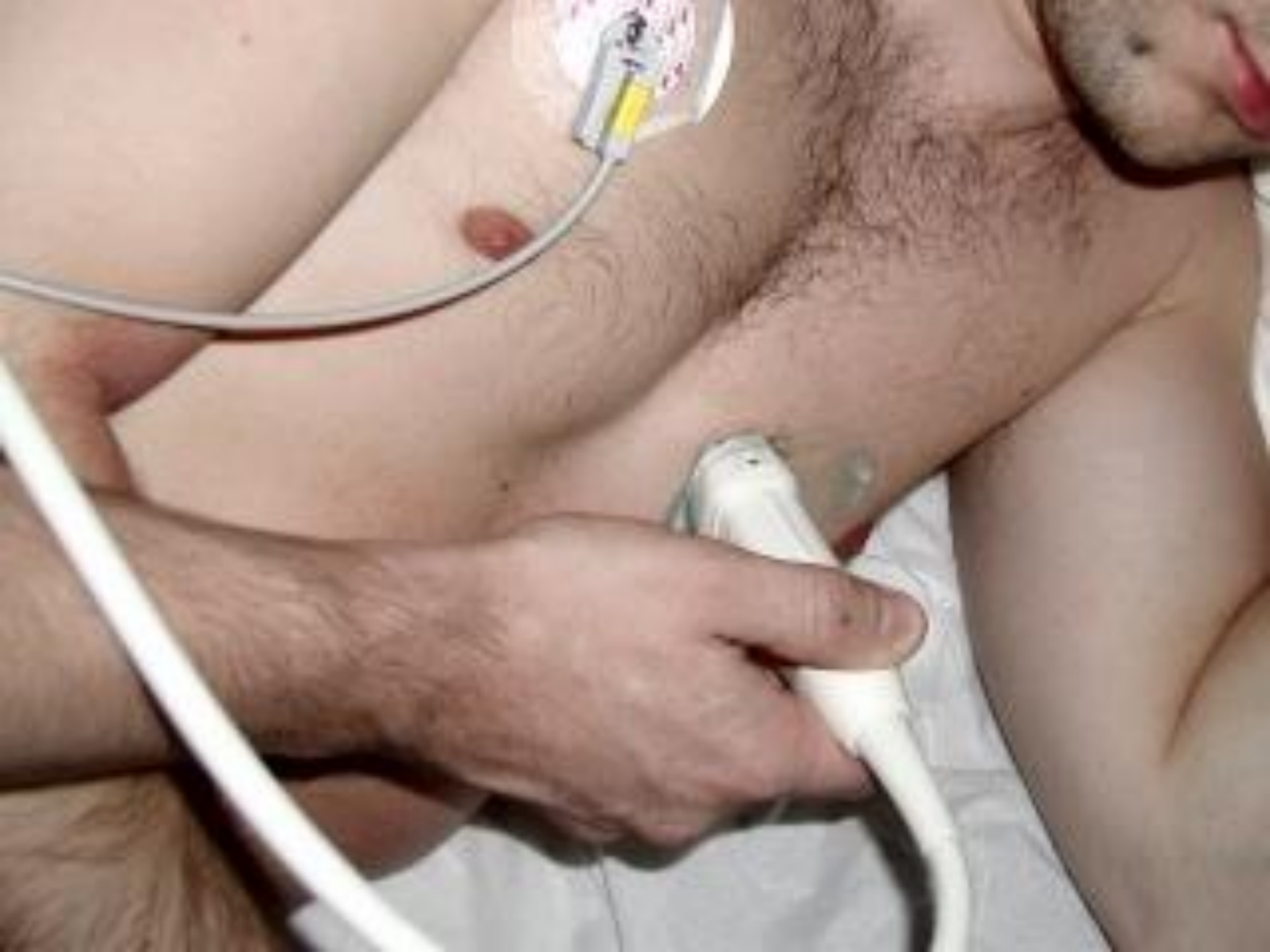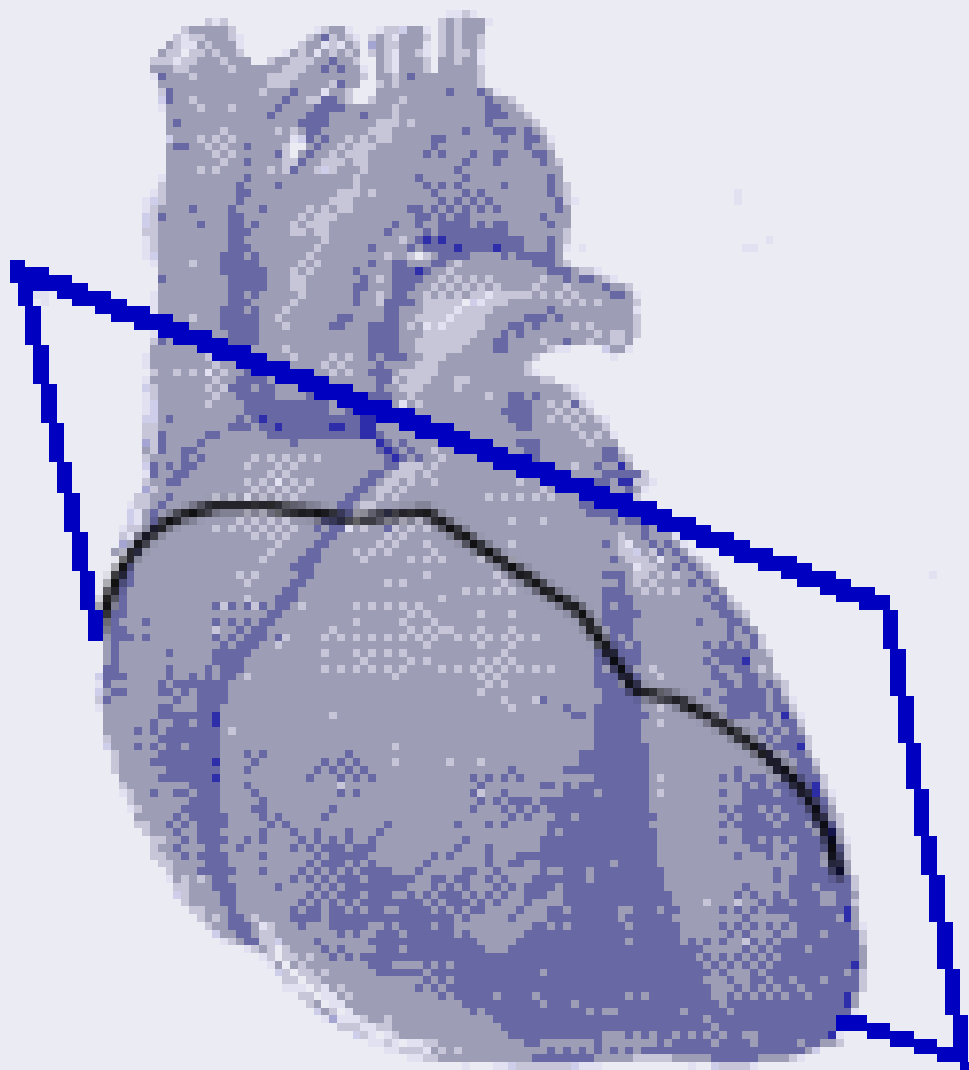


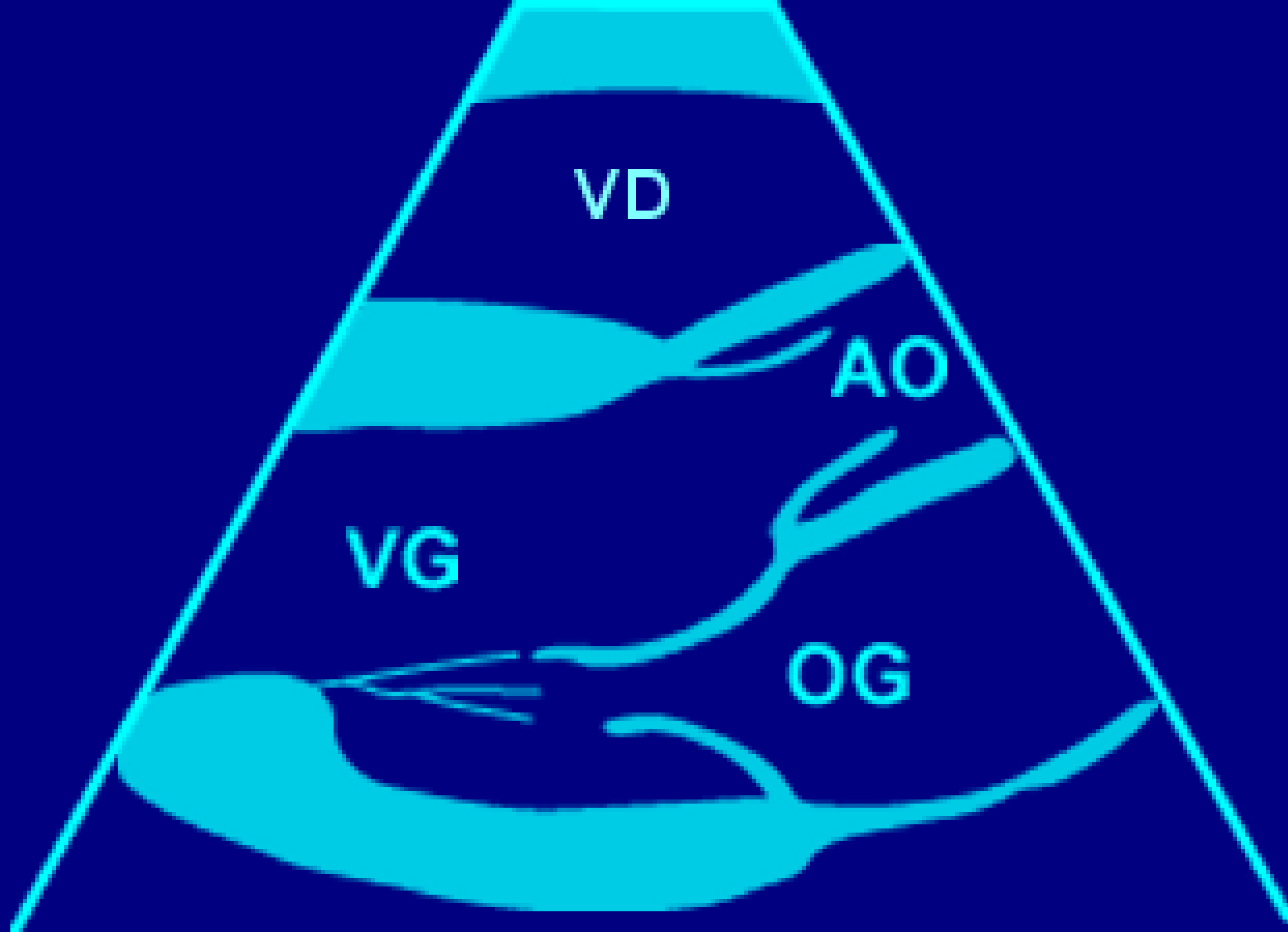
Exploration du Ventricule Gauche

INCIDENCES ETT

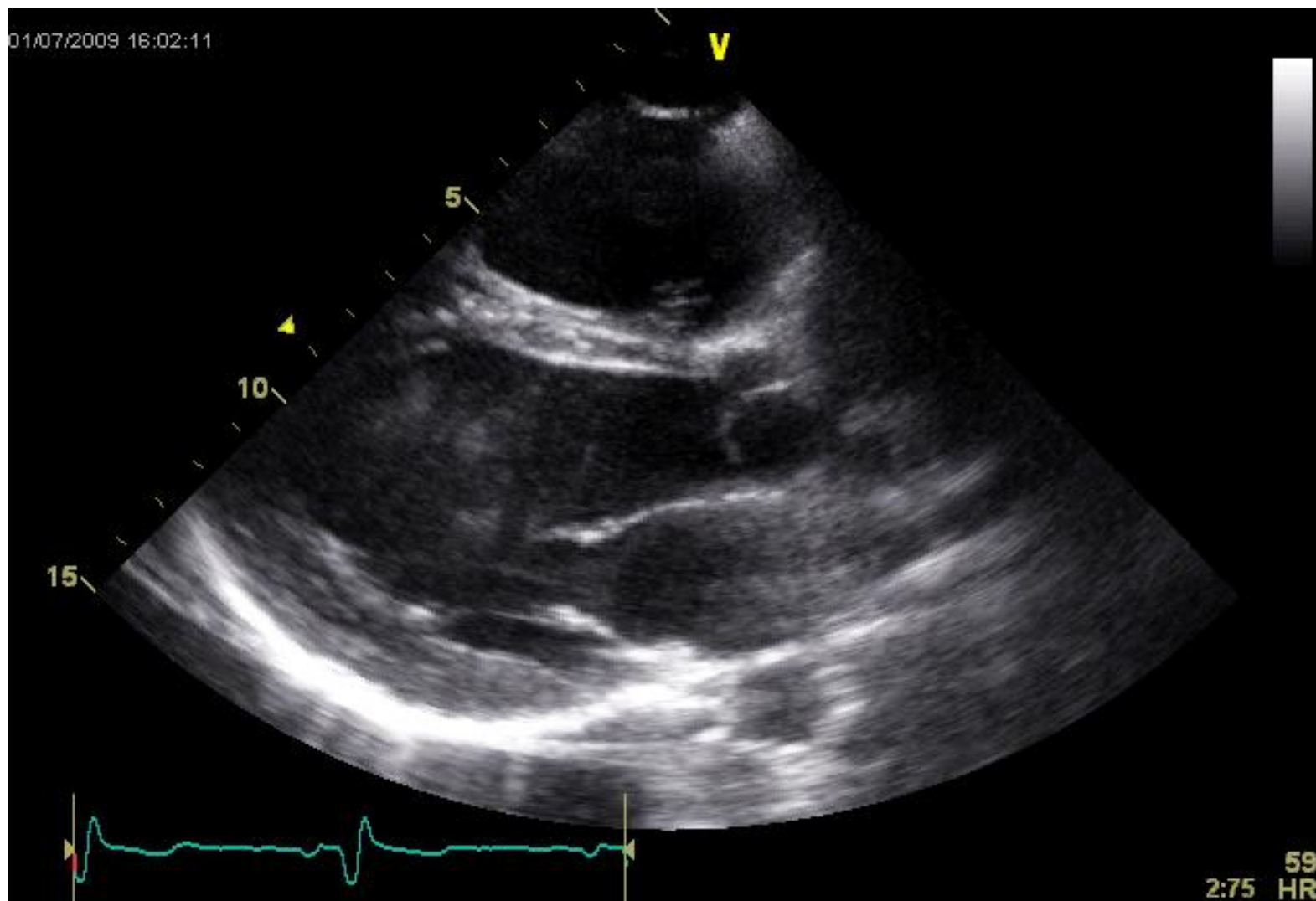
- Para-sternale gauche grand axe
- Para-sternale gauche petit axe
- Apicale
- Sous-costale





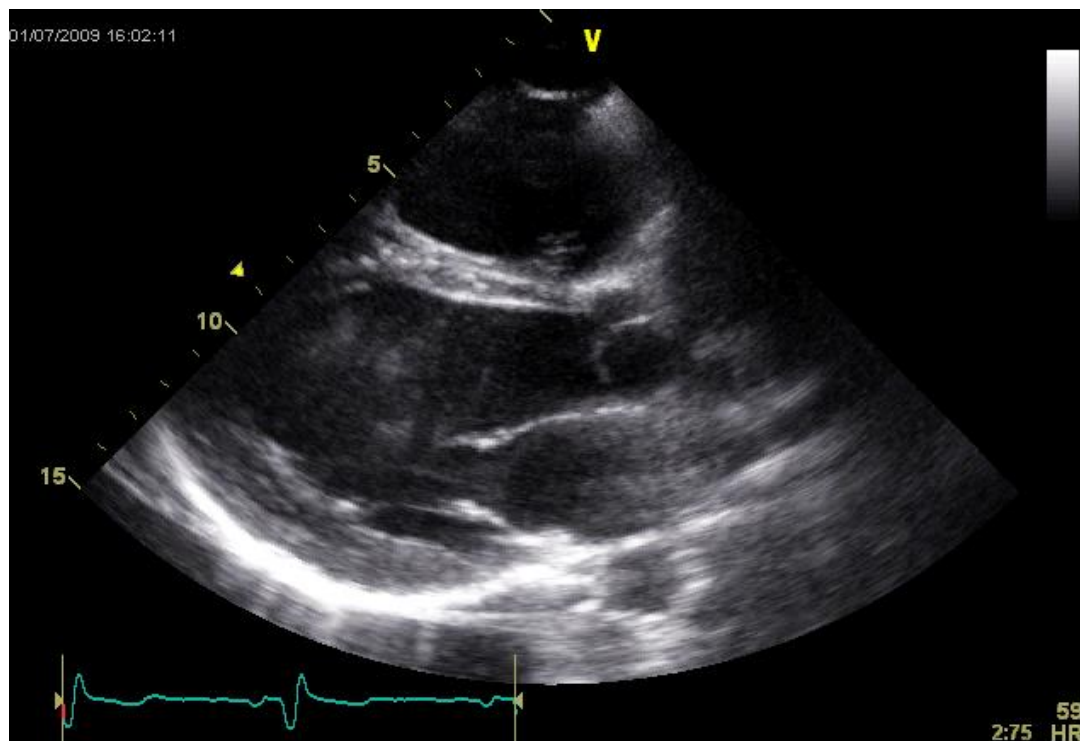


Voie para-sternale gauche grand axe



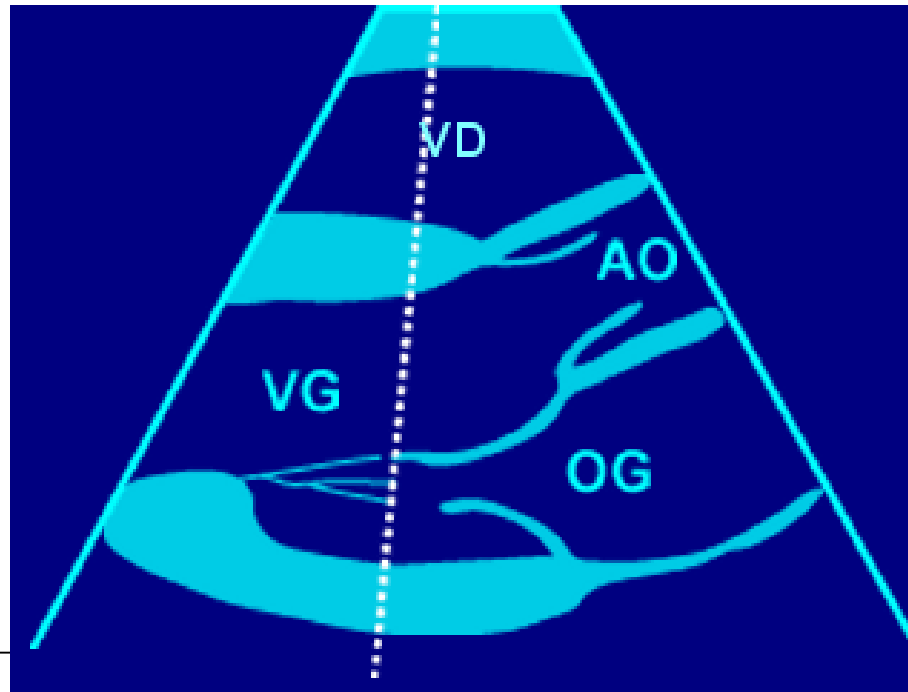
Voie para-sternale gauche grand axe

- Structures visualisées (VG) :
 - Segment antéro-septal basal et moyen, inféro-latéral basal et moyen, voie d'éjection et chambre de chasse



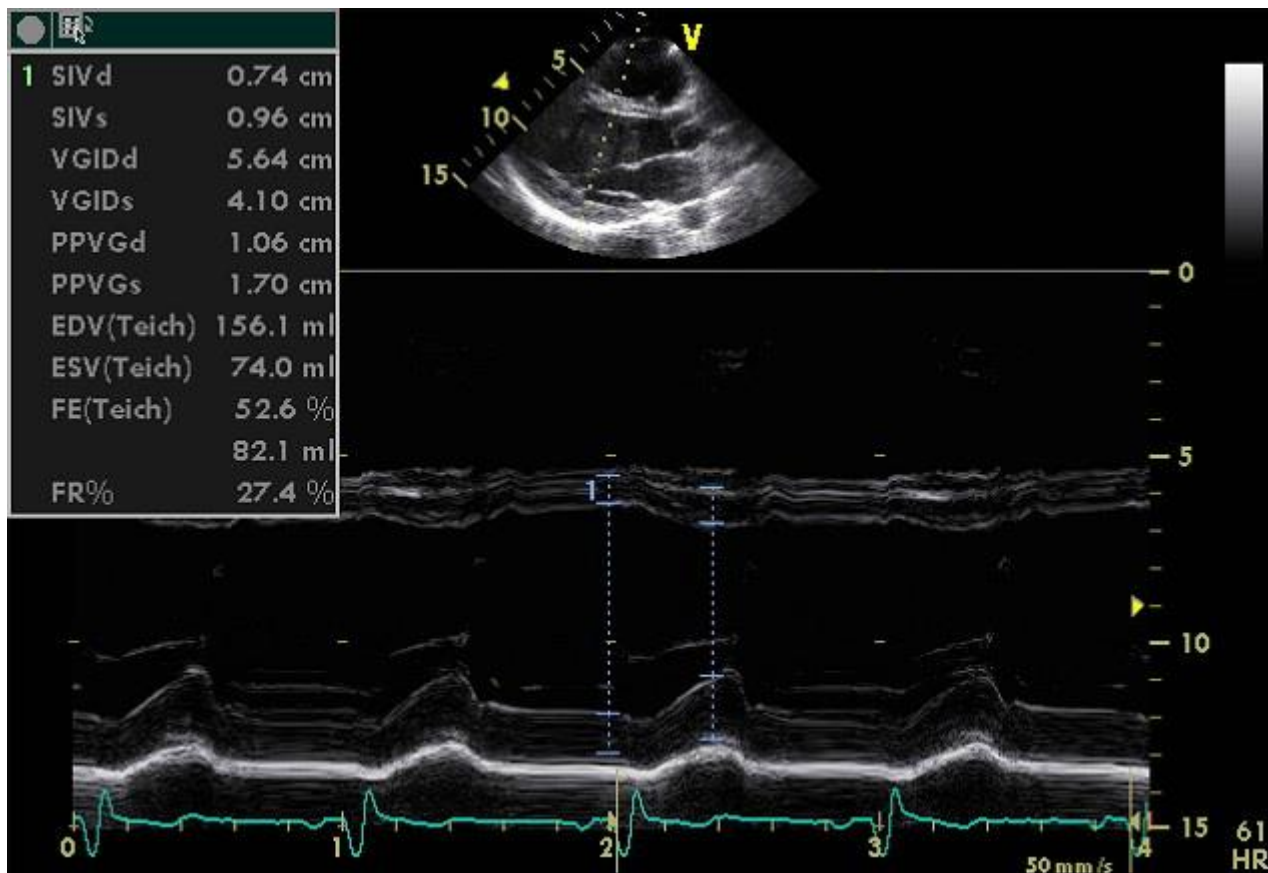
Voie para-sternale gauche grand axe

- Coupe temps-mouvement (TM) :
 - Technique : Ligne placée entre l'extrémité diastolique des valves mitrales et l'extrémité libre du pilier postérieur



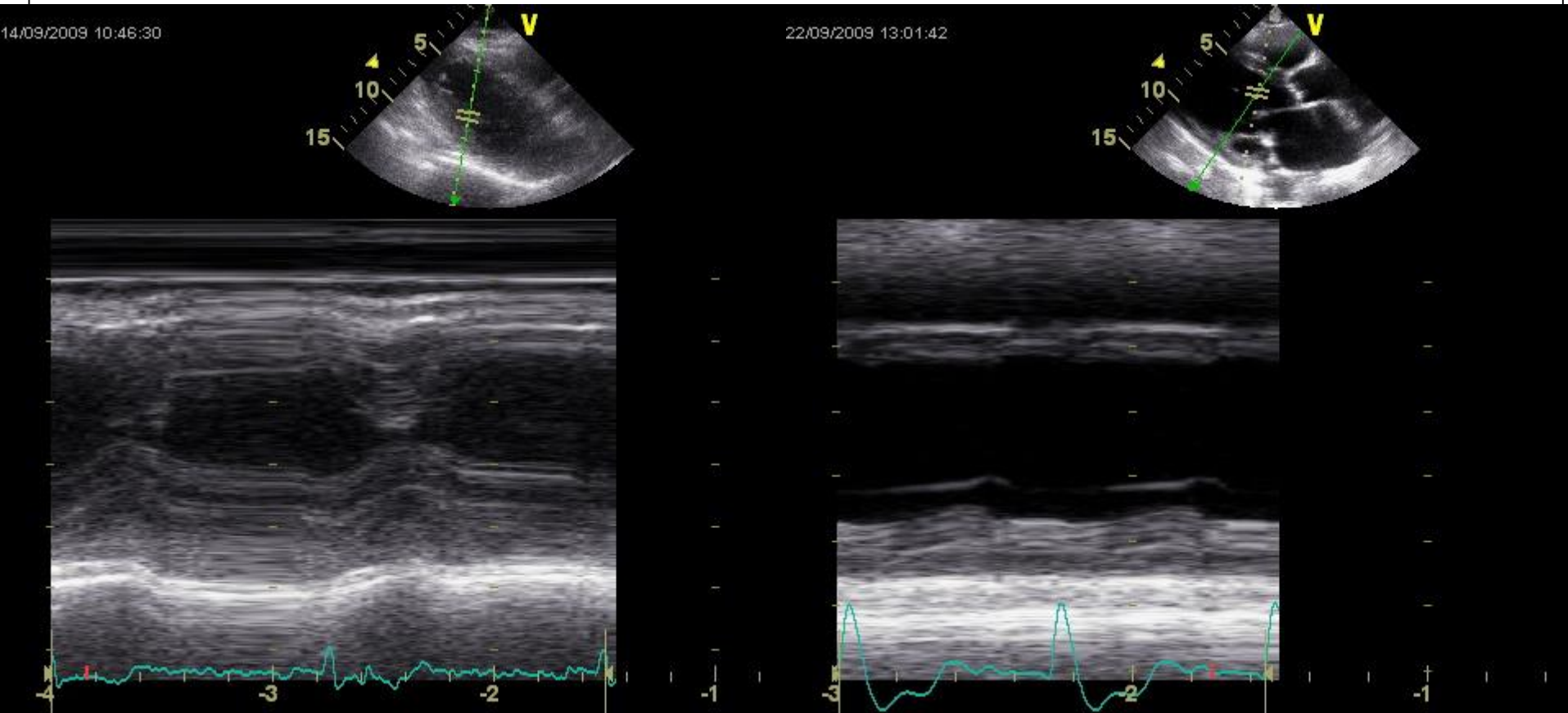
Voie para-sternale gauche grand axe

- Coupe temps-mouvement (TM) :

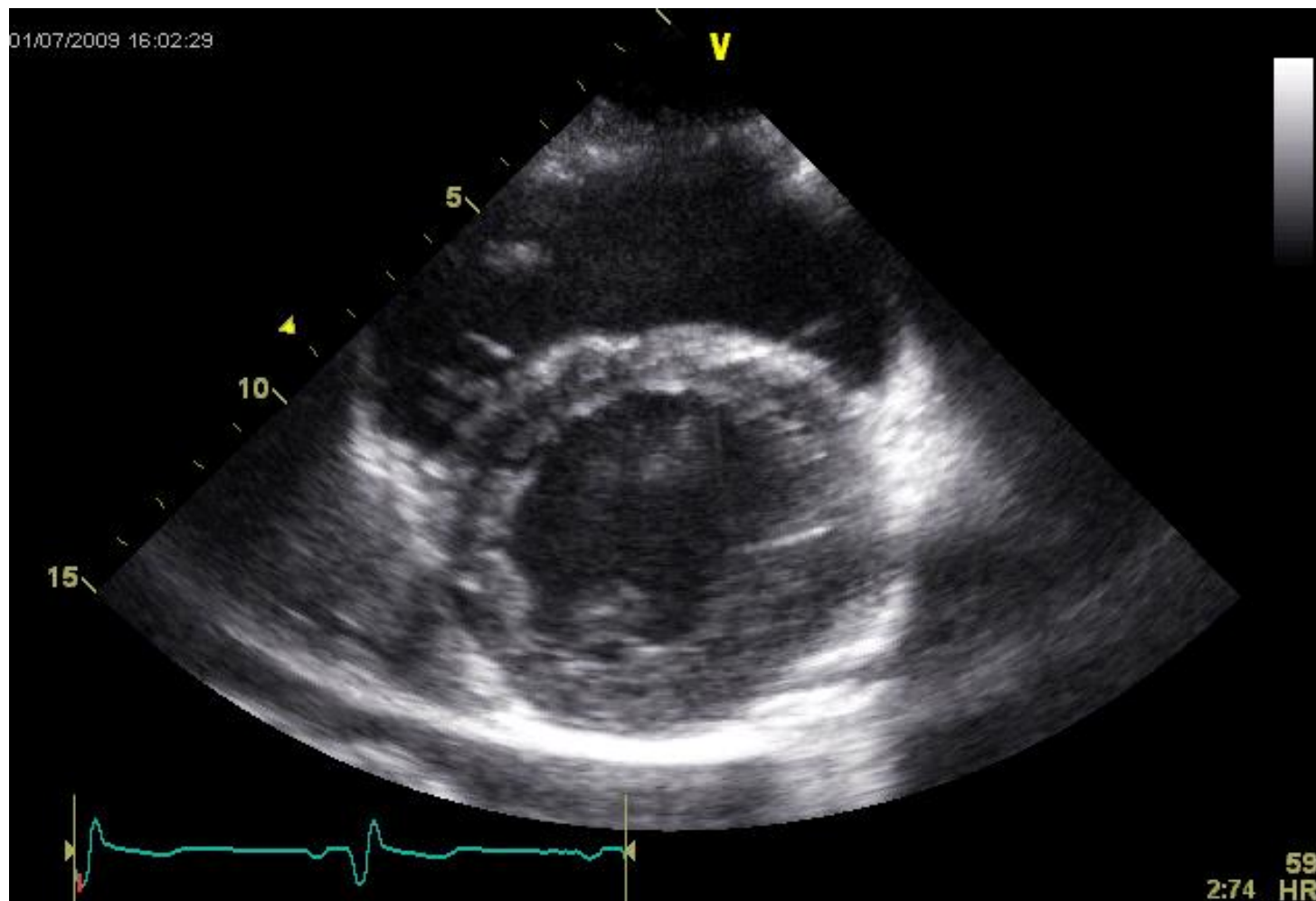


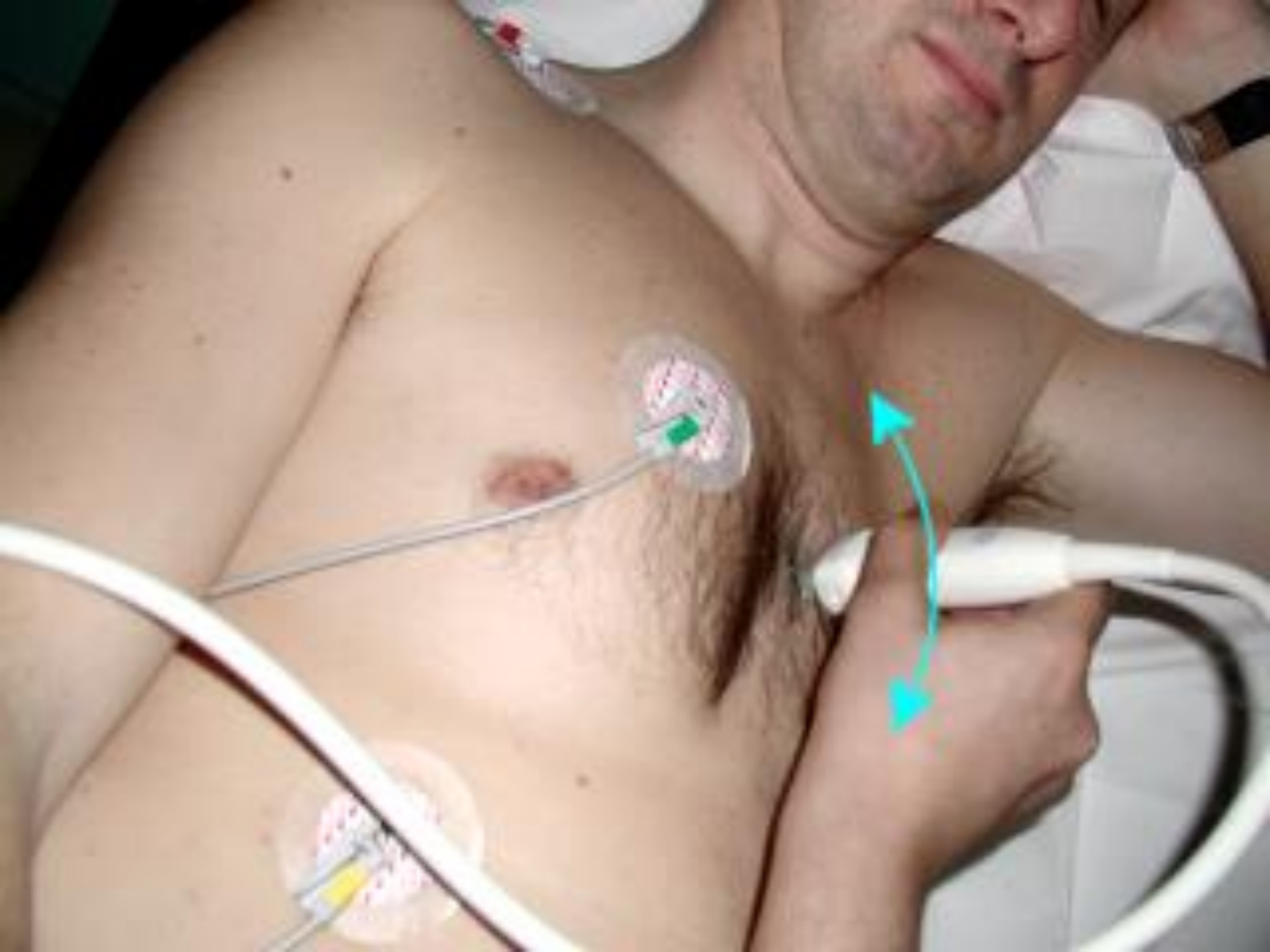
Voie para-sternale gauche grand axe

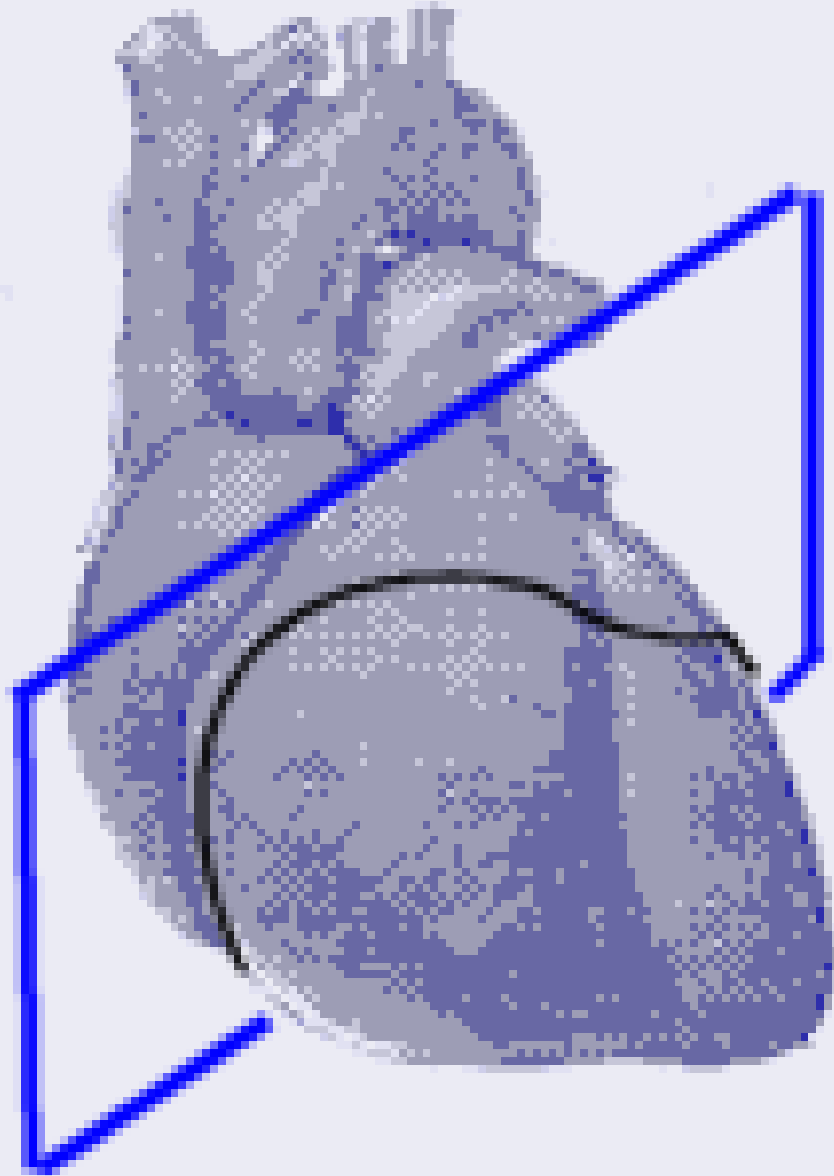
- Coupe temps-mouvement, erreurs:



Voie para-sternale gauche petit axe

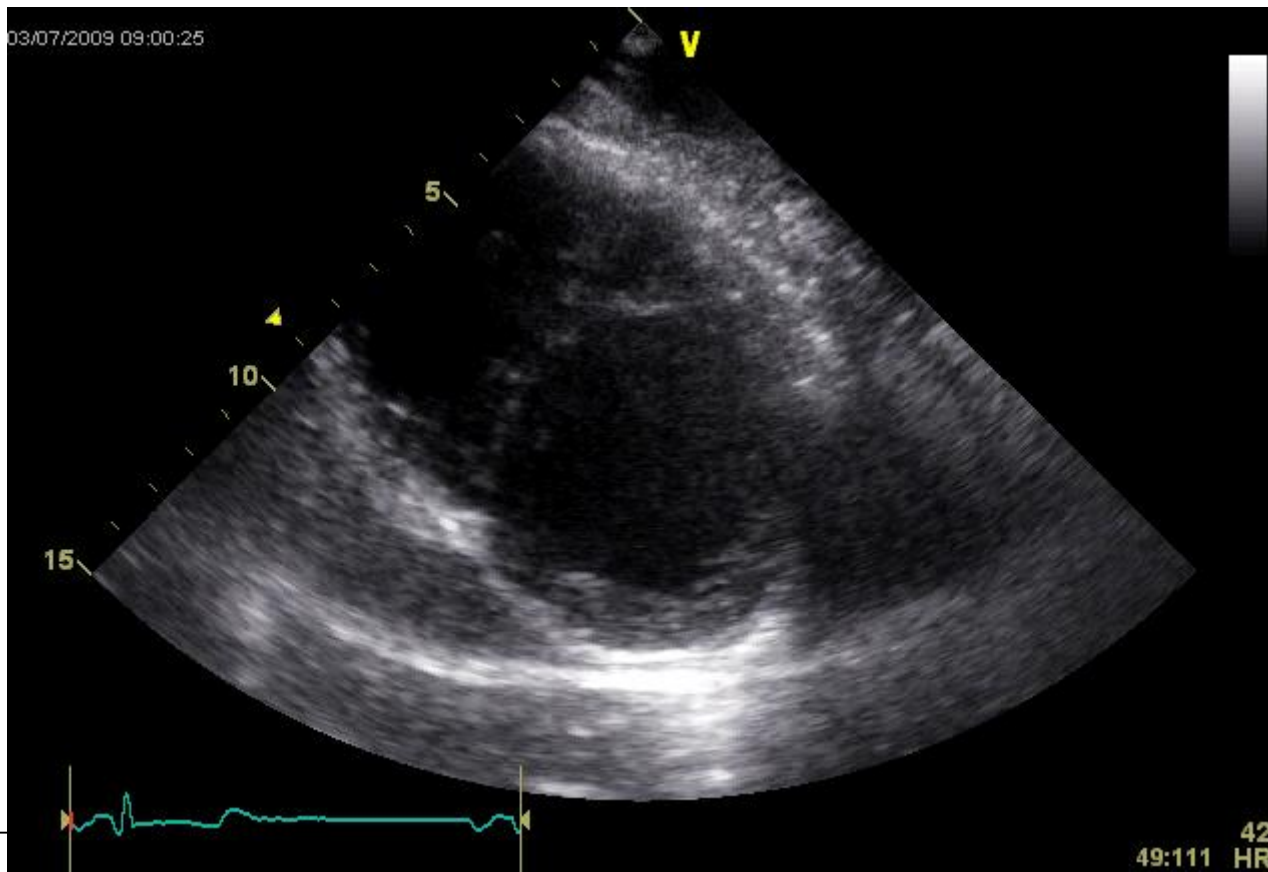






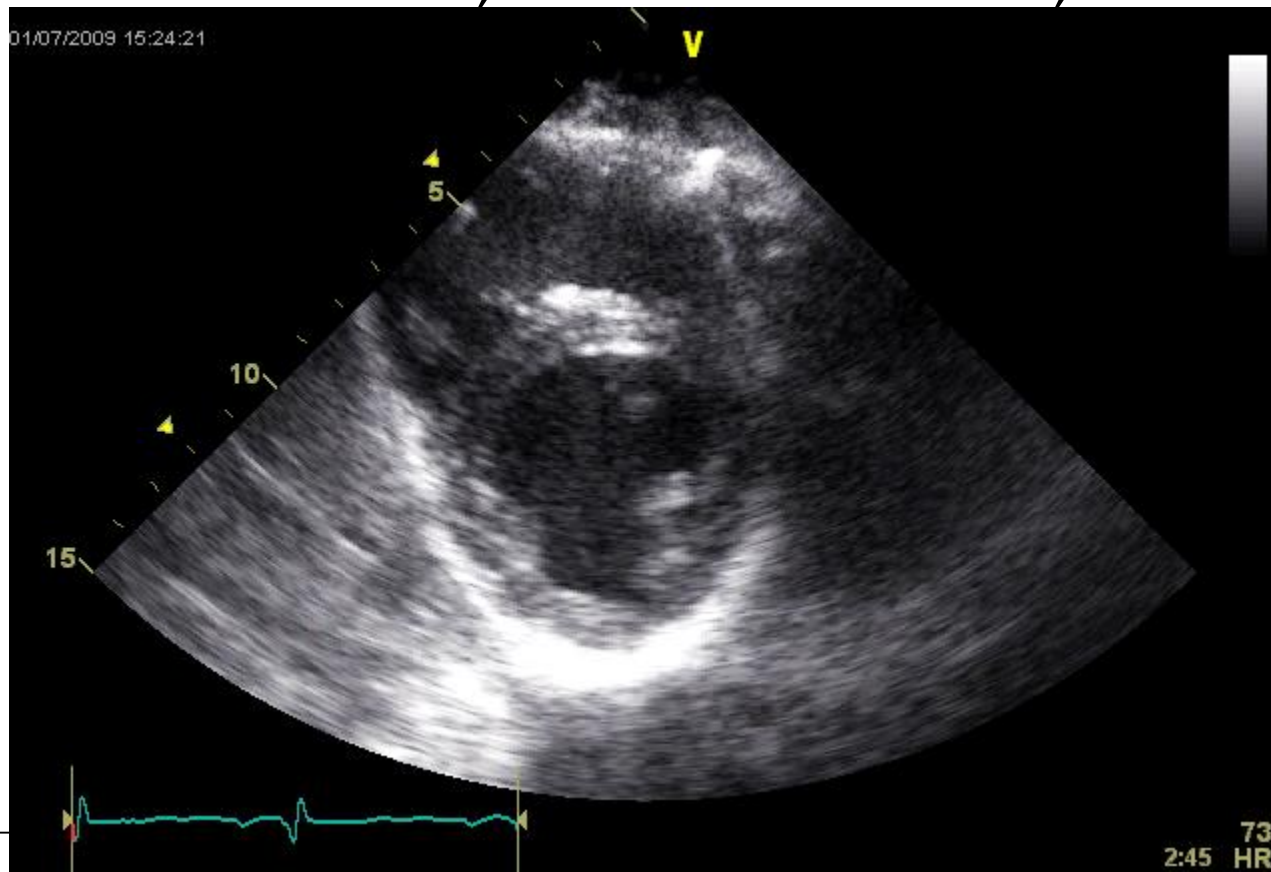
Voie para-sternale gauche petit axe

- Structures visualisées (VG) :
 - Coupe basale : segment antérieur basal, antéro-septal basal, inféro-septal basal, inférieur basal, inféro-latéral basal, antéro-latéral basal



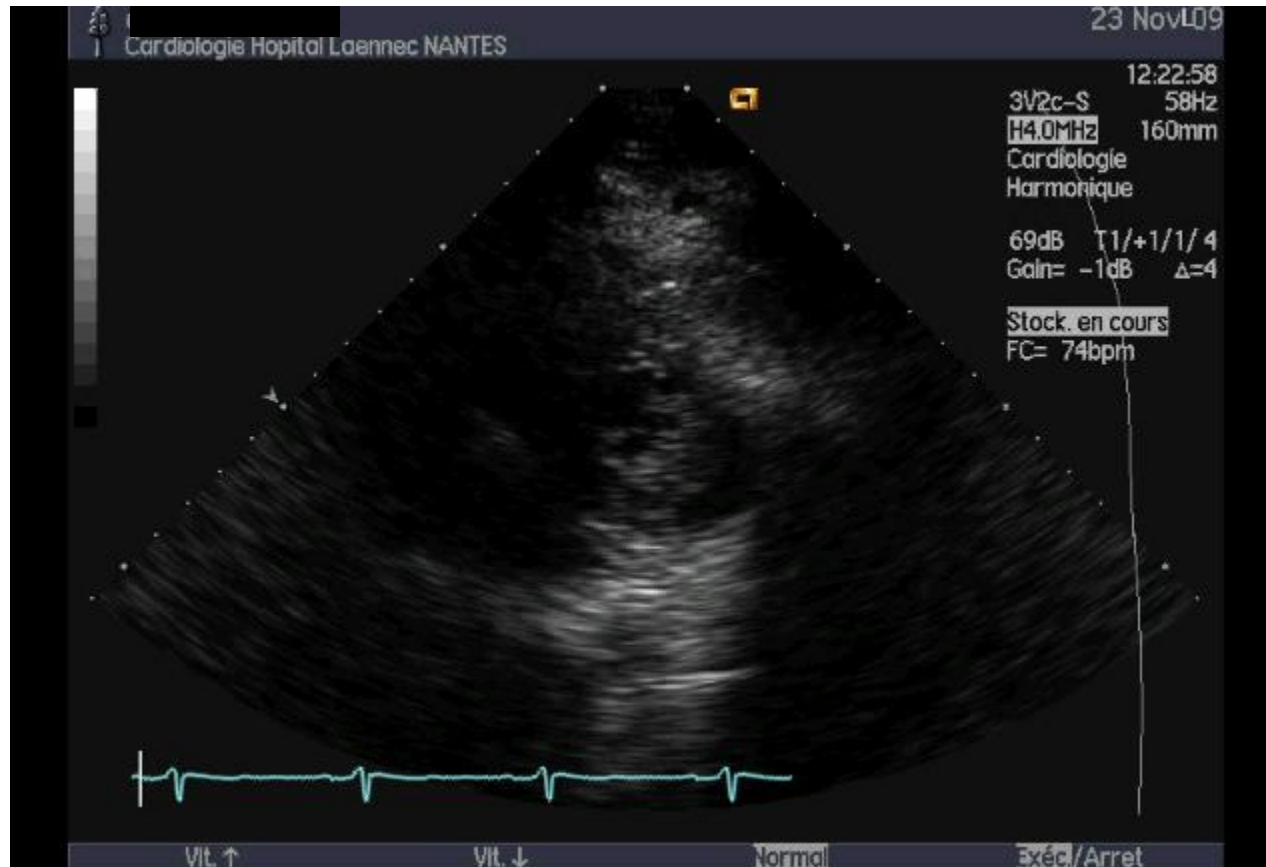
Voie para-sternale gauche petit axe

- Structures visualisées (VG) :
 - Coupe passant par les piliers : segment antérieur médian, antéro-septal médian, inféro-septal médian, inférieur médian, inféro-latéral médian, antéro-latéral



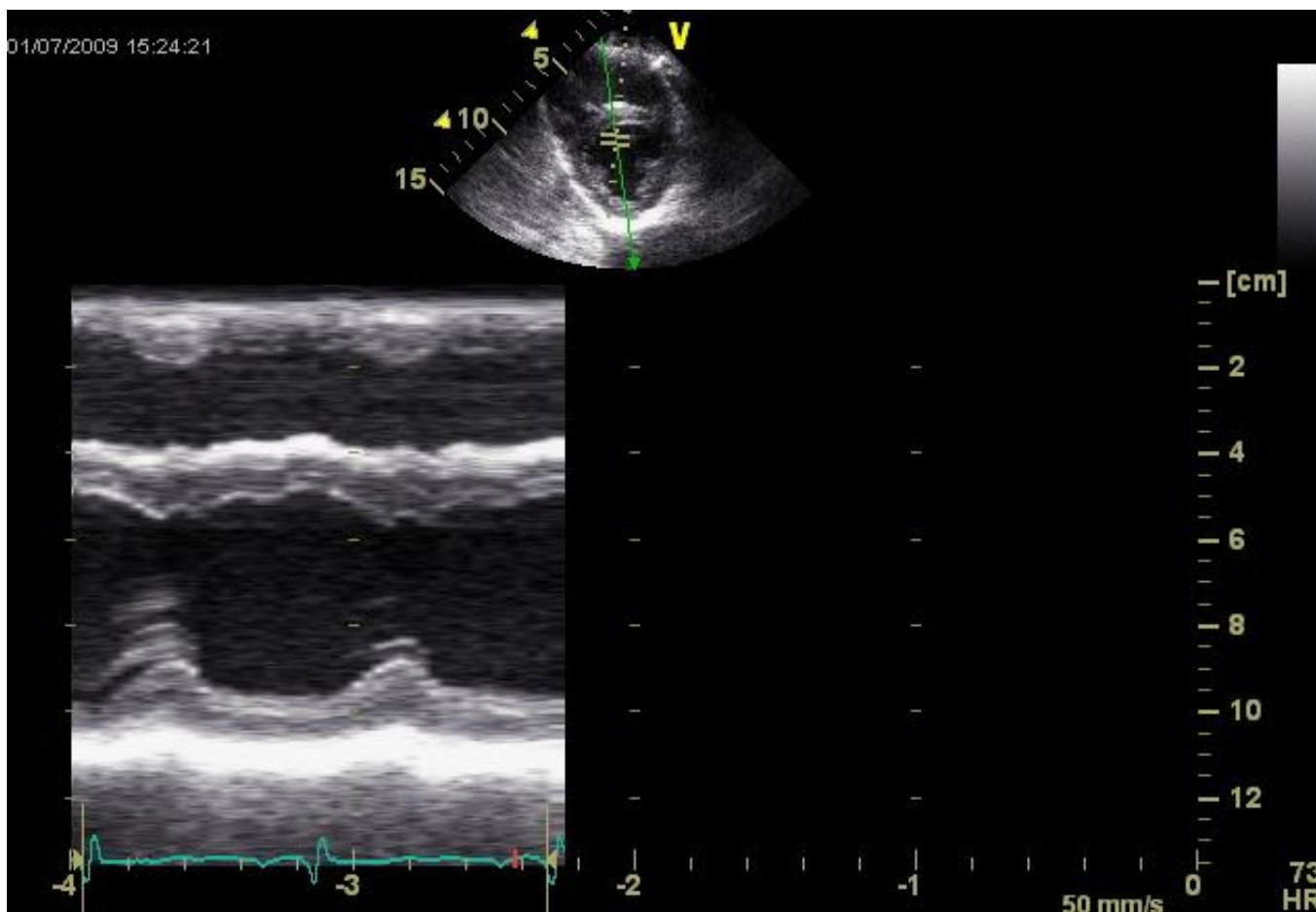
Voie para-sternale gauche petit axe

- Structures visualisées (VG) :
 - Coupe distale: segment antérieur distal, septal distal, inférieur distal, latéral distal



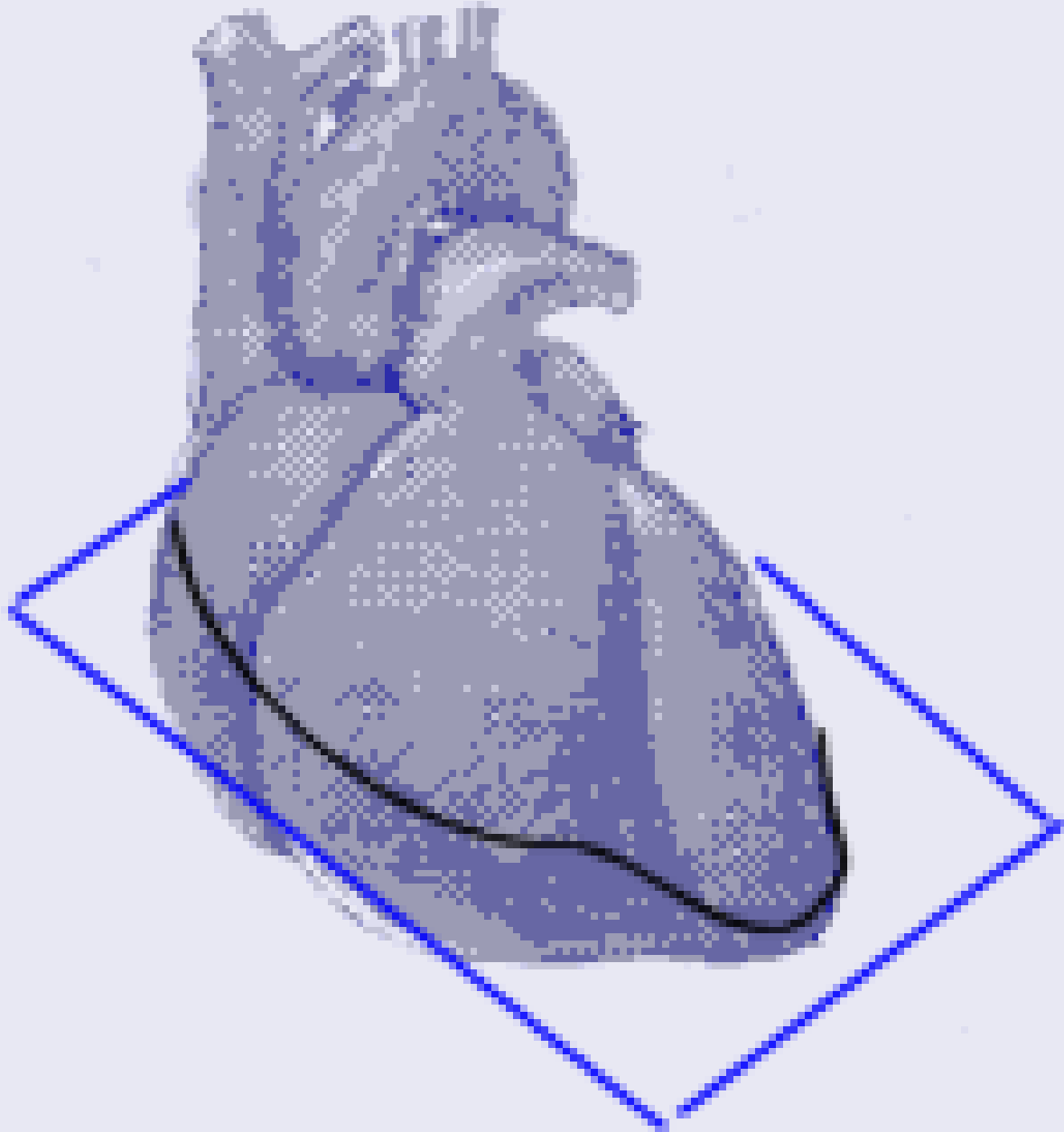
Voie para-sternale gauche petit axe

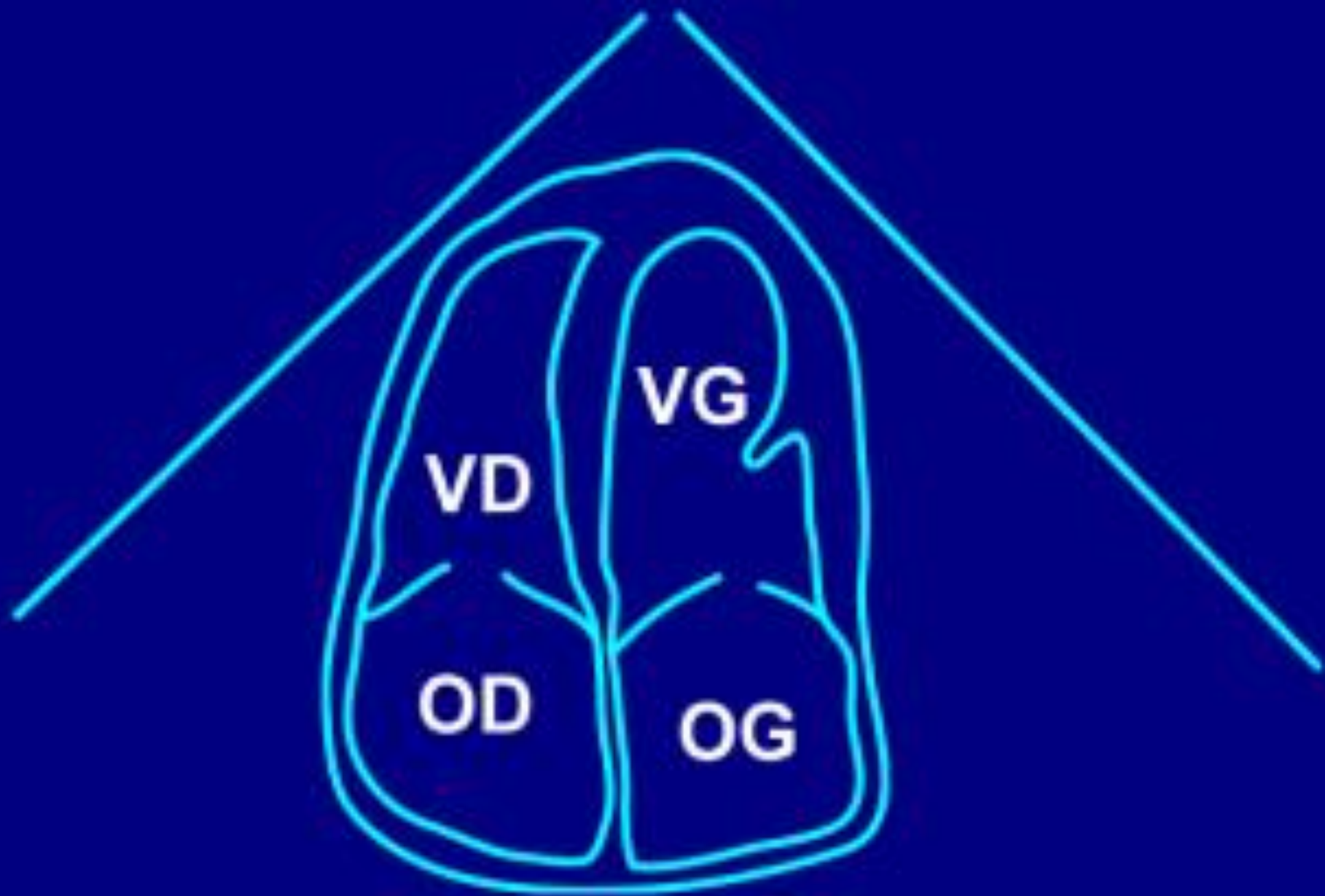- Coupe temps-mouvement



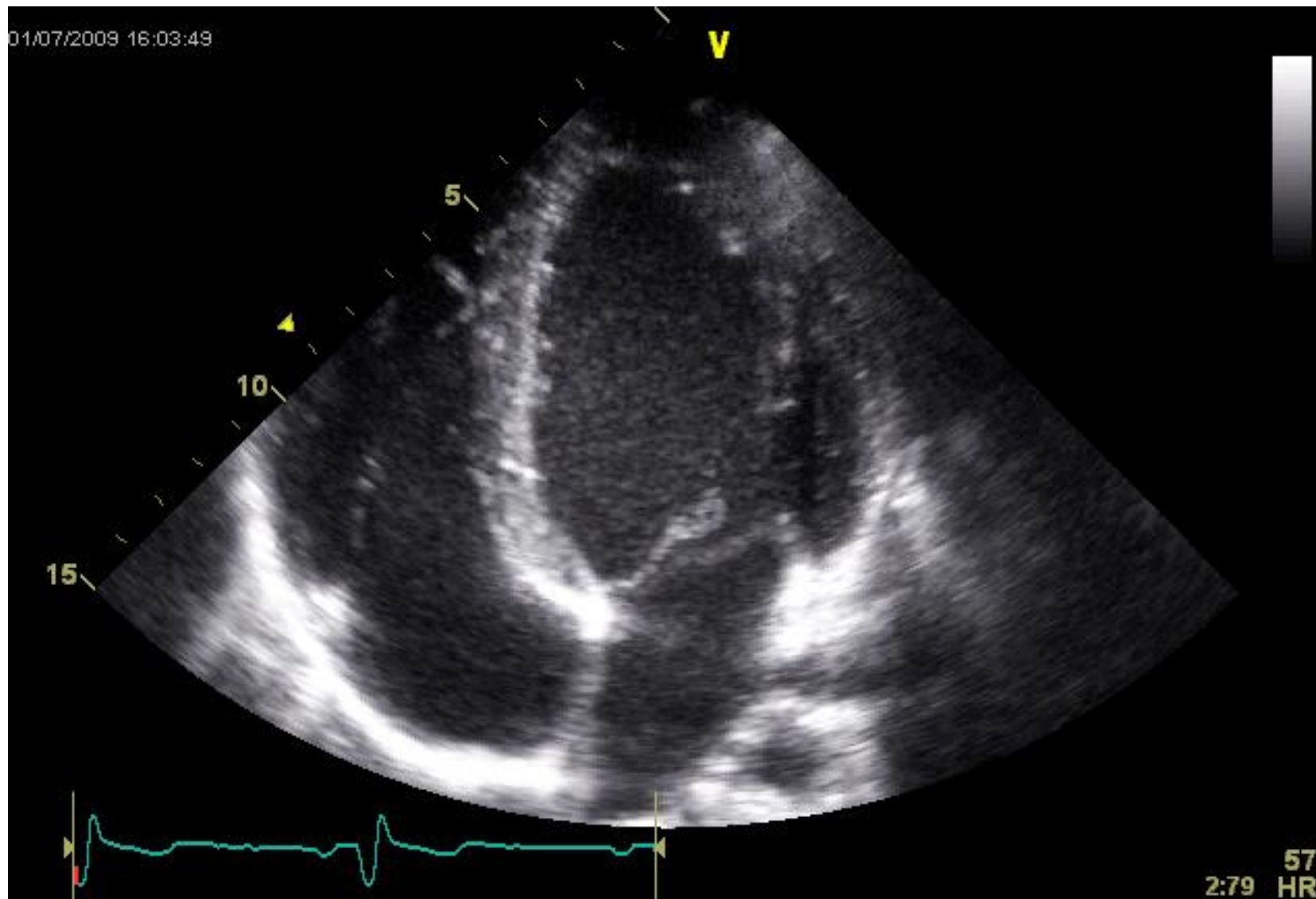
Voie apicale

- 4 cavités
- 5 cavités
- 2 cavités
- 3 cavités



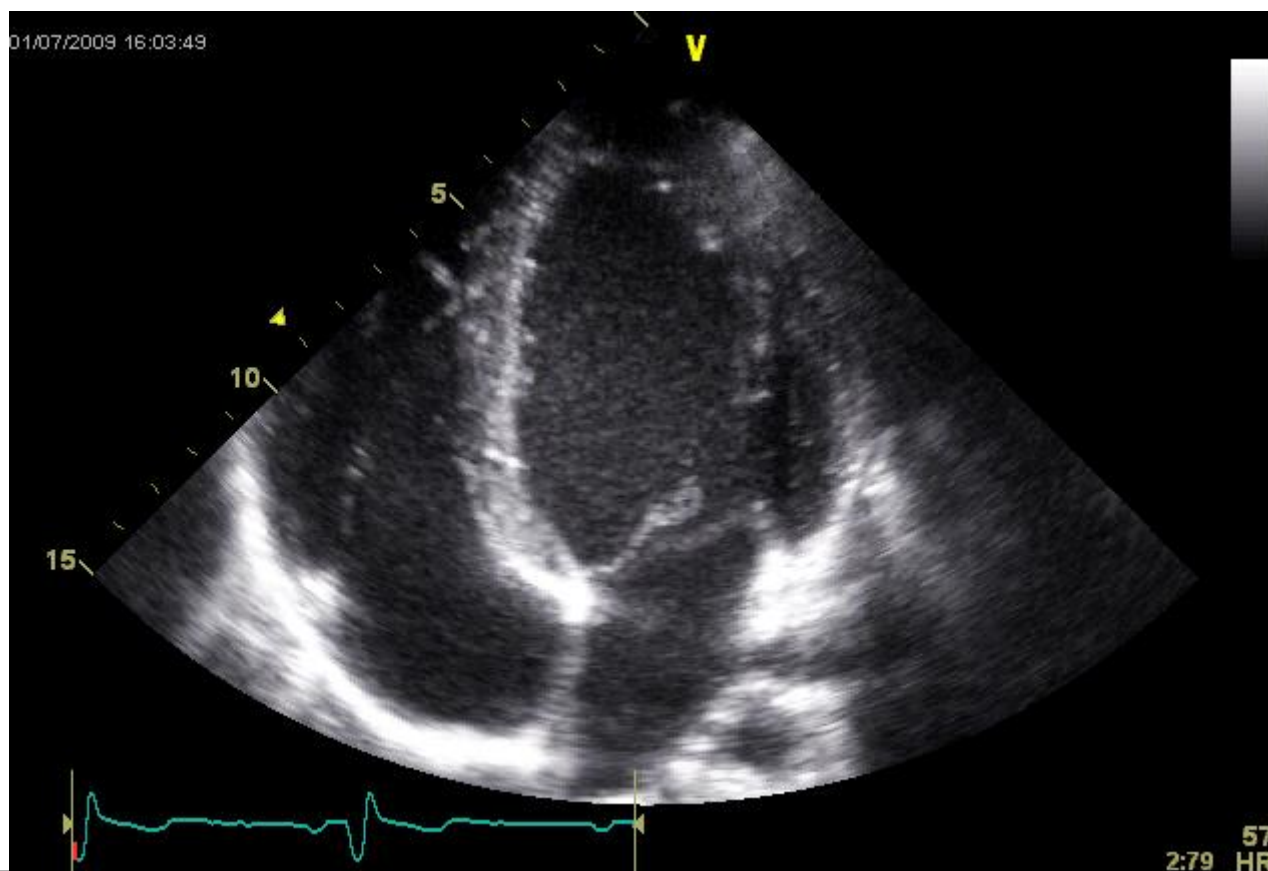


Apicale 4 cavités

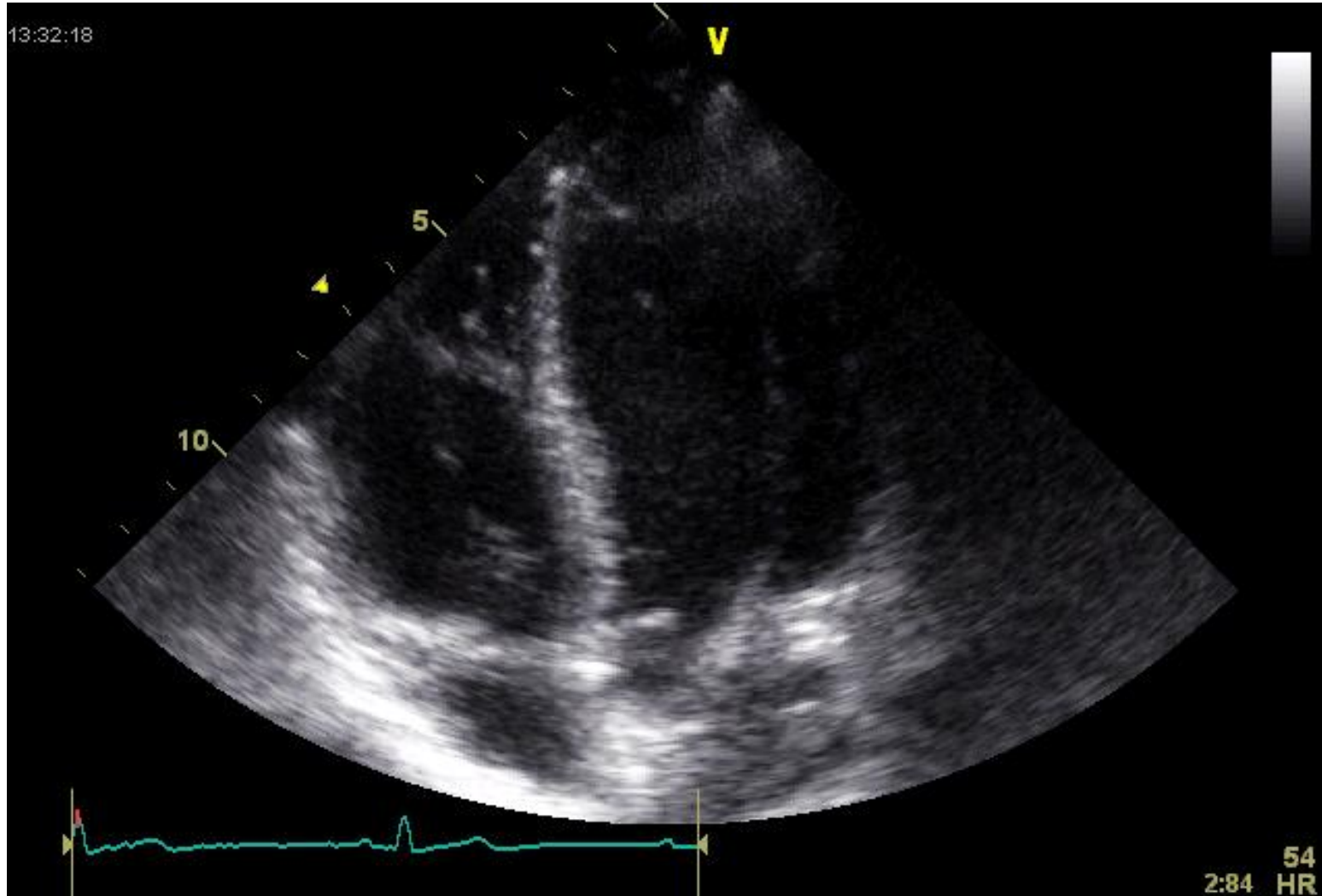


Apicale 4 cavités

- Structures visualisées (VG):
 - Paroi inféro-septale, antéro-latérale, apex

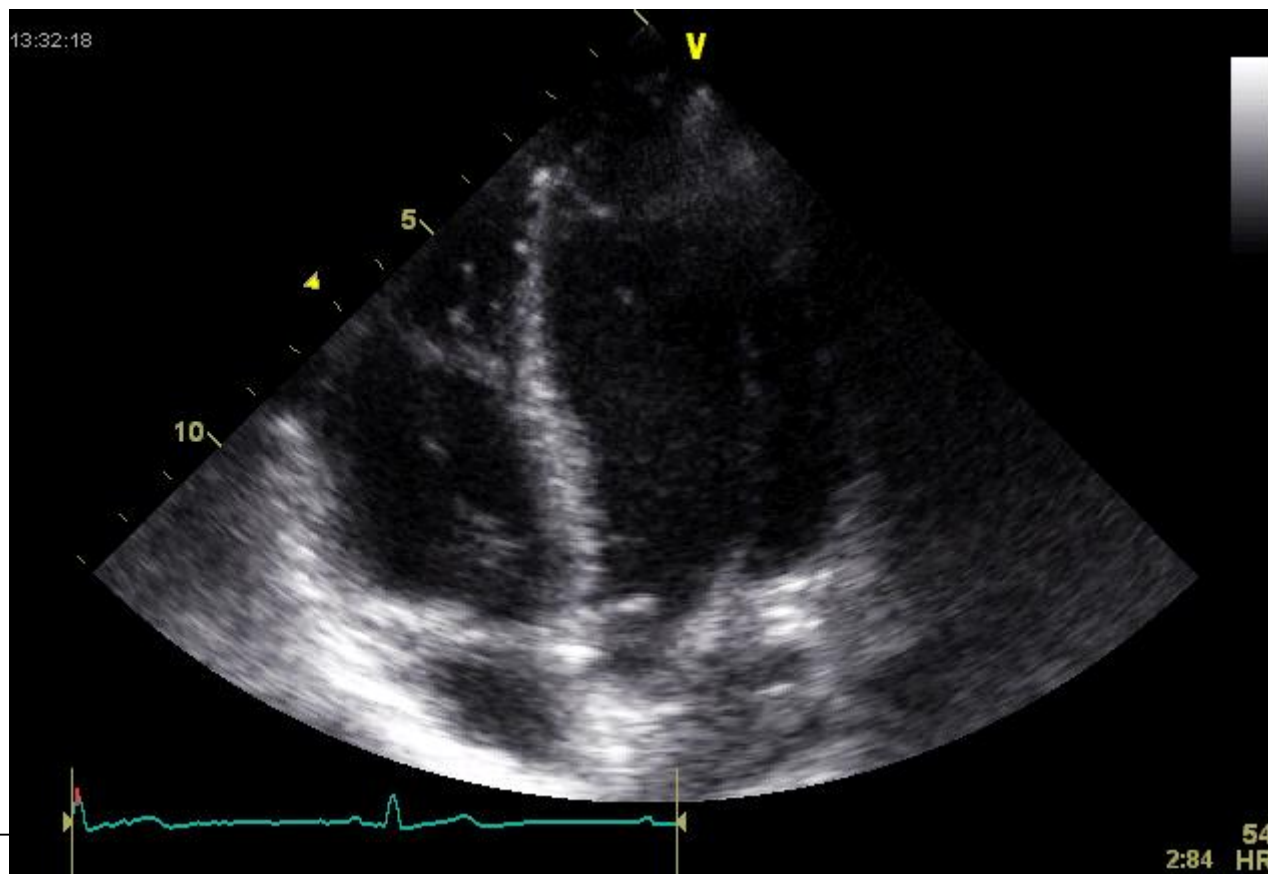


Apicale 5 cavités

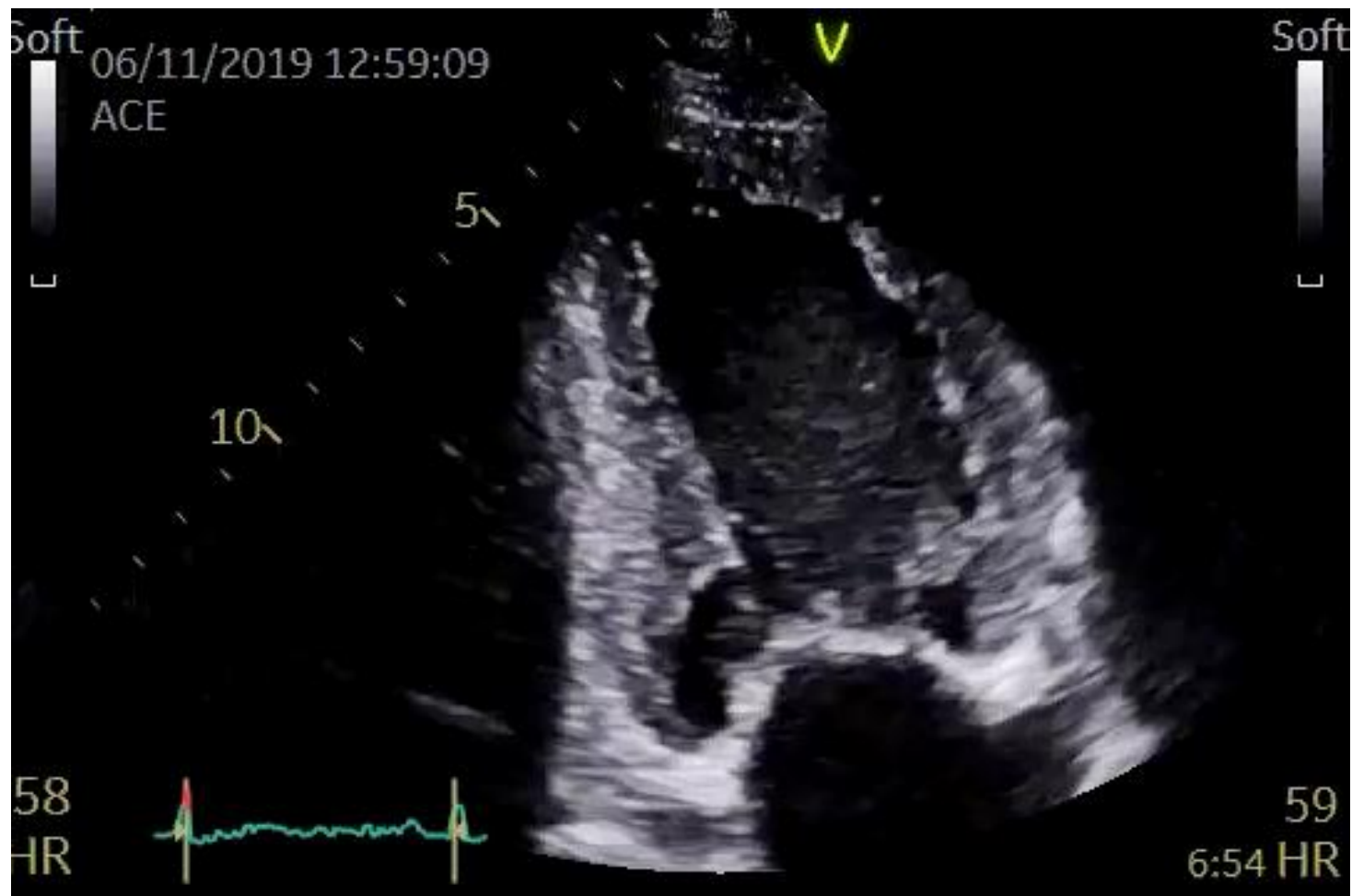

Apicale 5 cavités

- Structures visualisées (VG) :
 - Paroi antéro-septale, latérale, apex, chambre de chasse

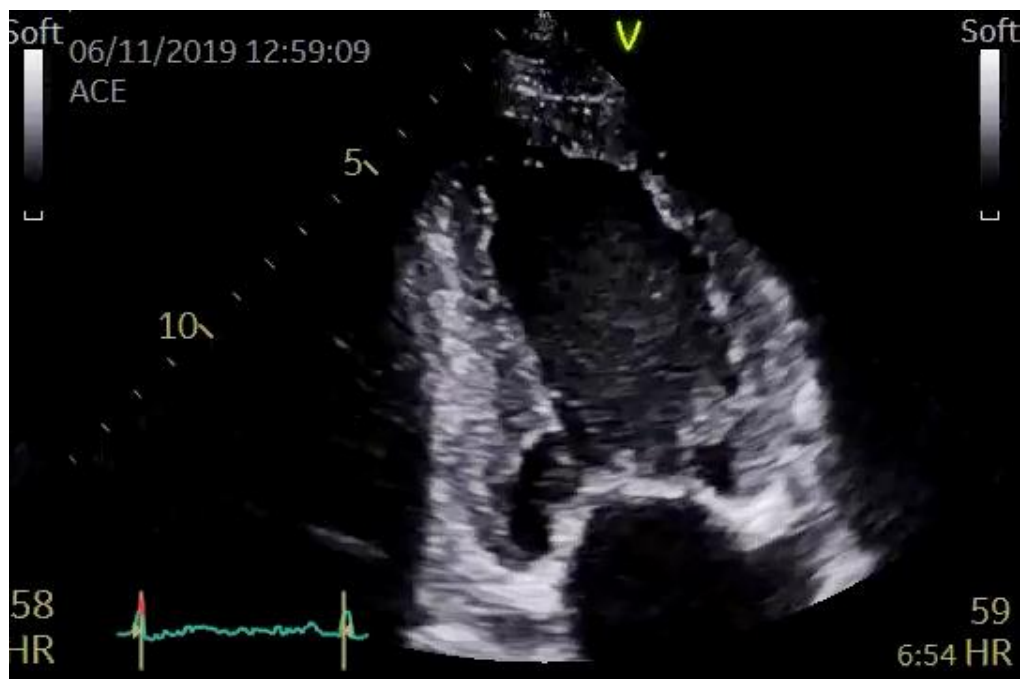

Apicale 2 cavités

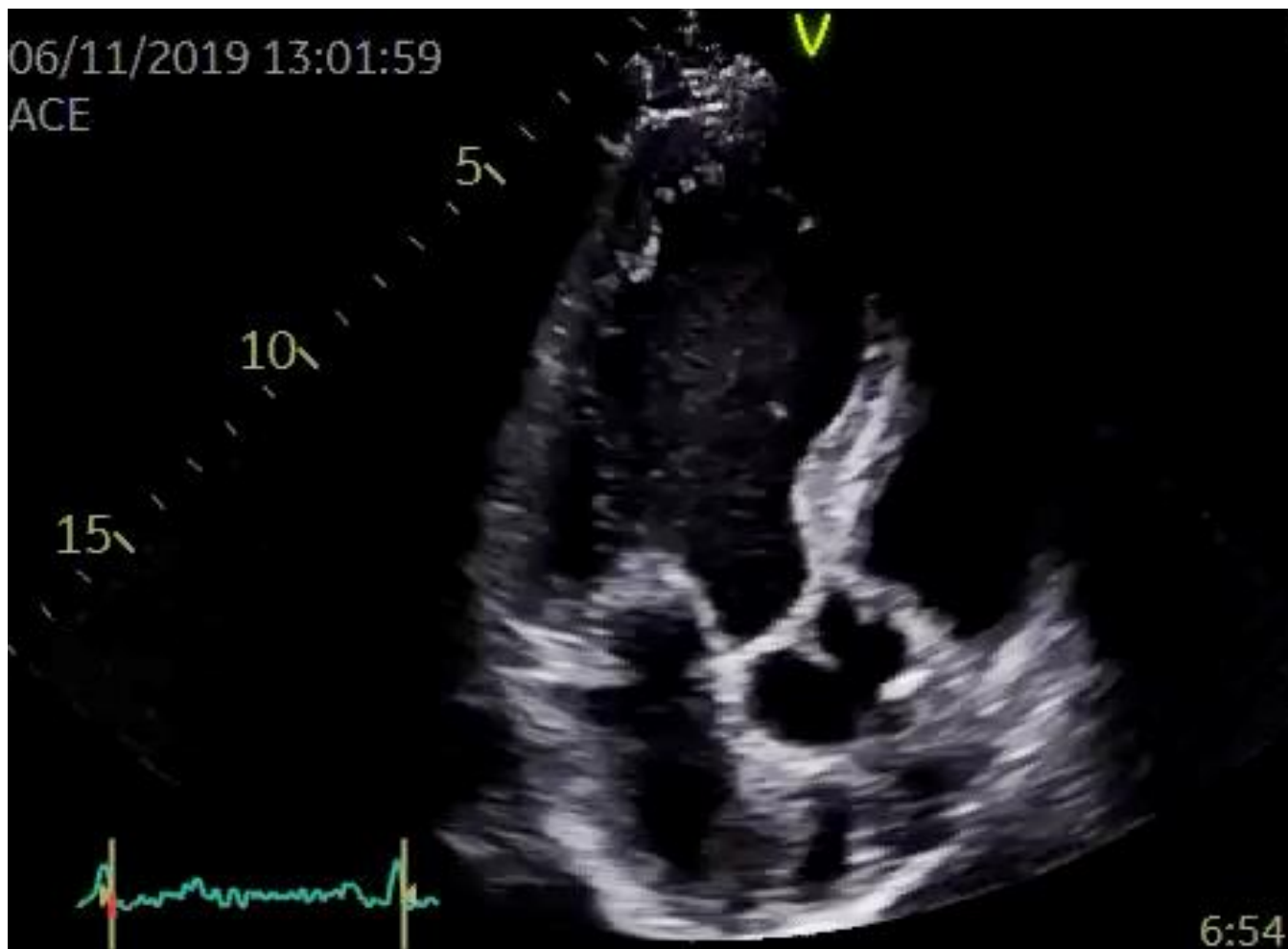


Apicale 2 cavités

- Structures visualisées (VG) :
 - Paroi antérieure, inférieure, apex

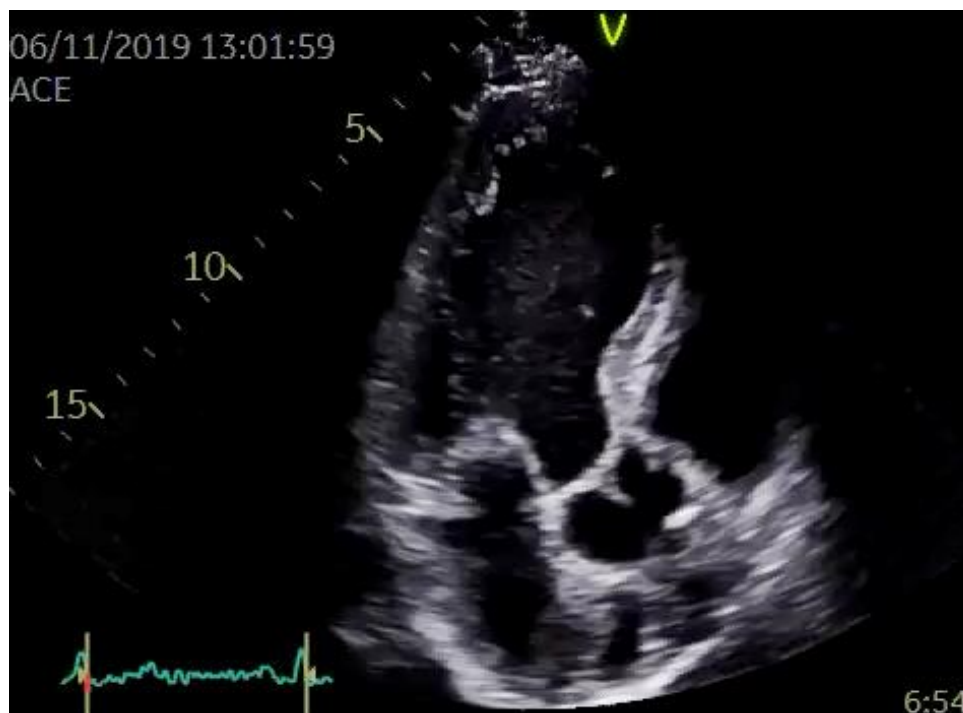


Apicale 3 cavités



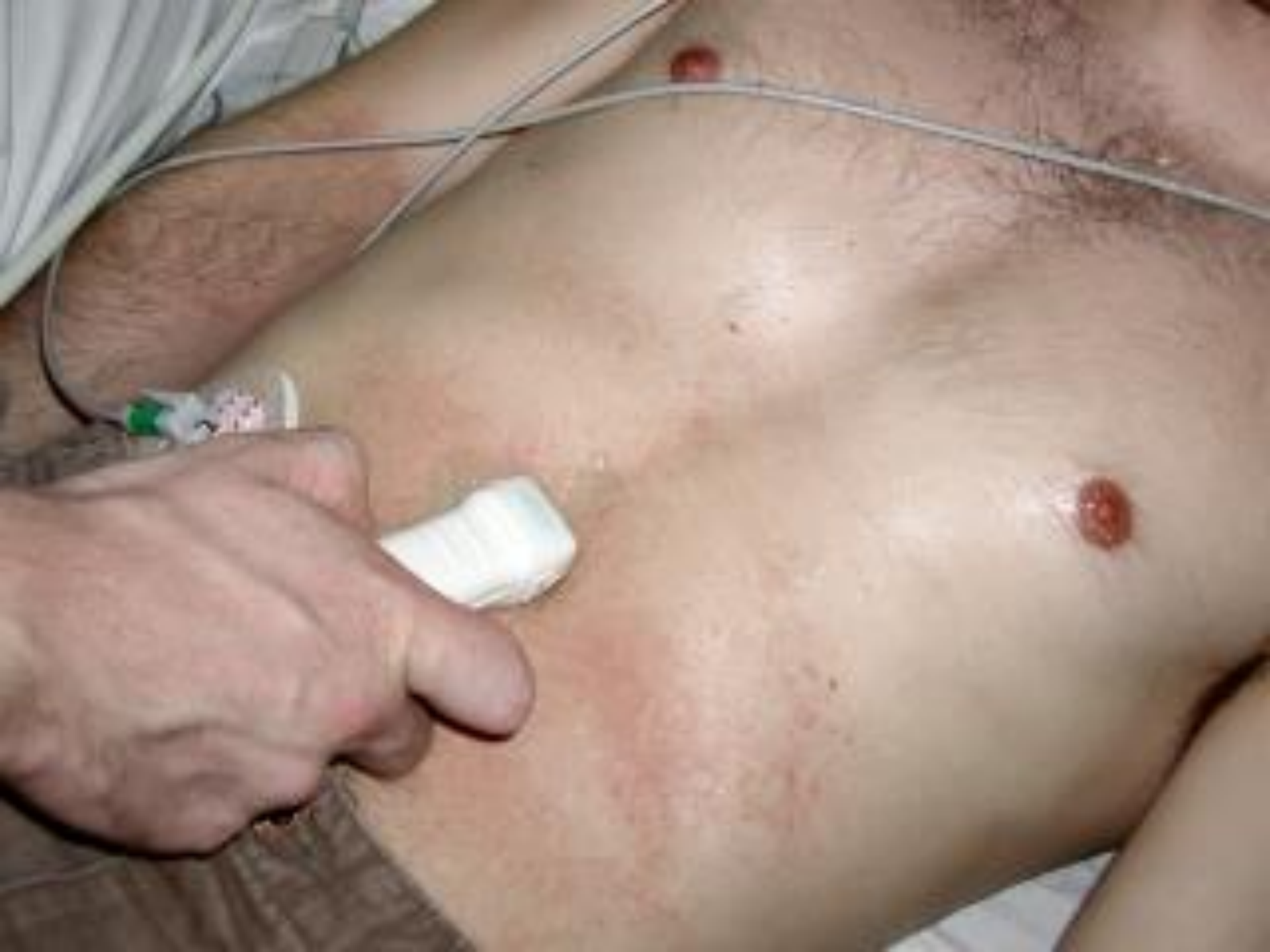Apicale 3 cavités

- Structures visualisées (VG) :
 - Paroi antéro-septale, inféro-latérale, apex, chambre de chasse

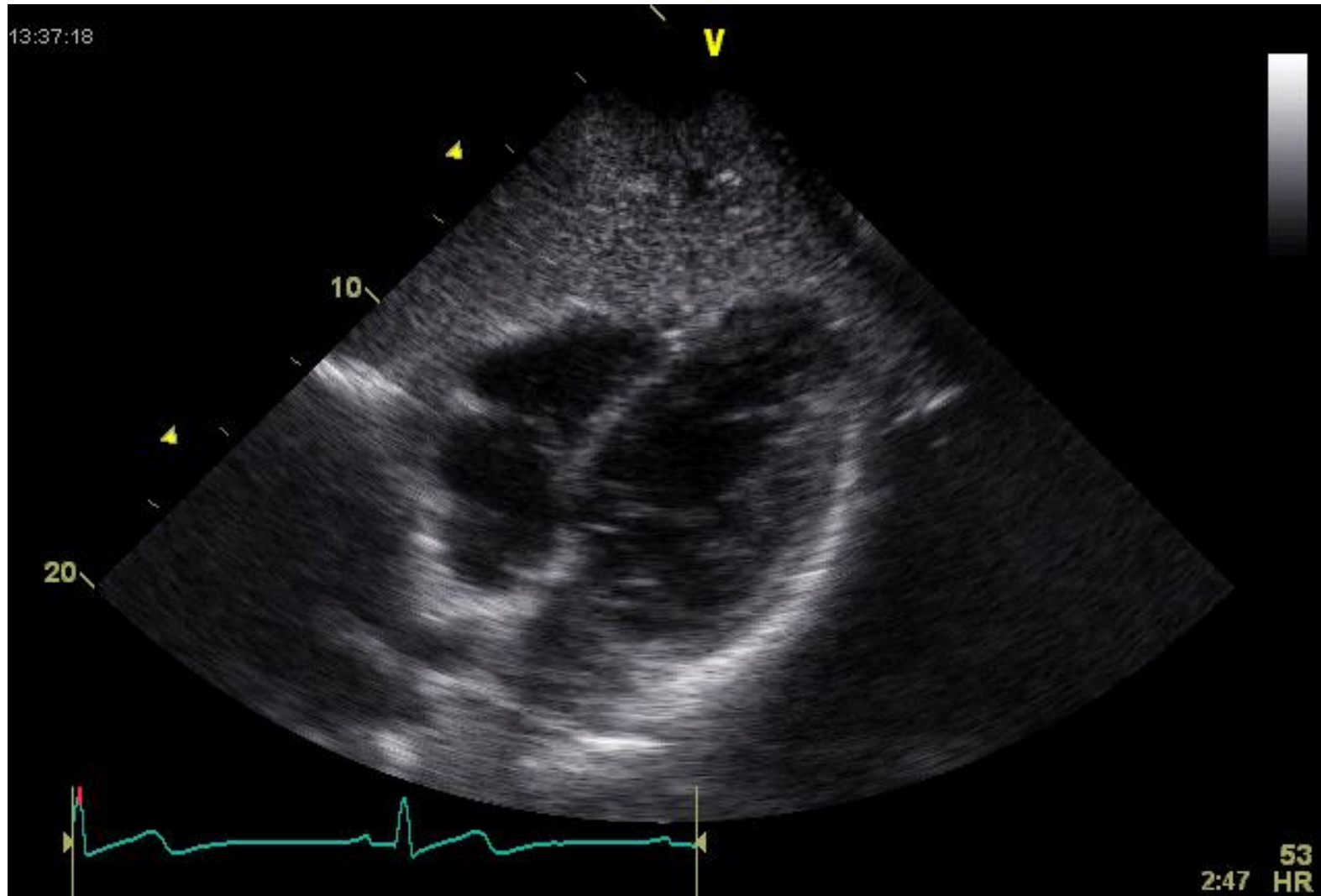


Voie sous-costale

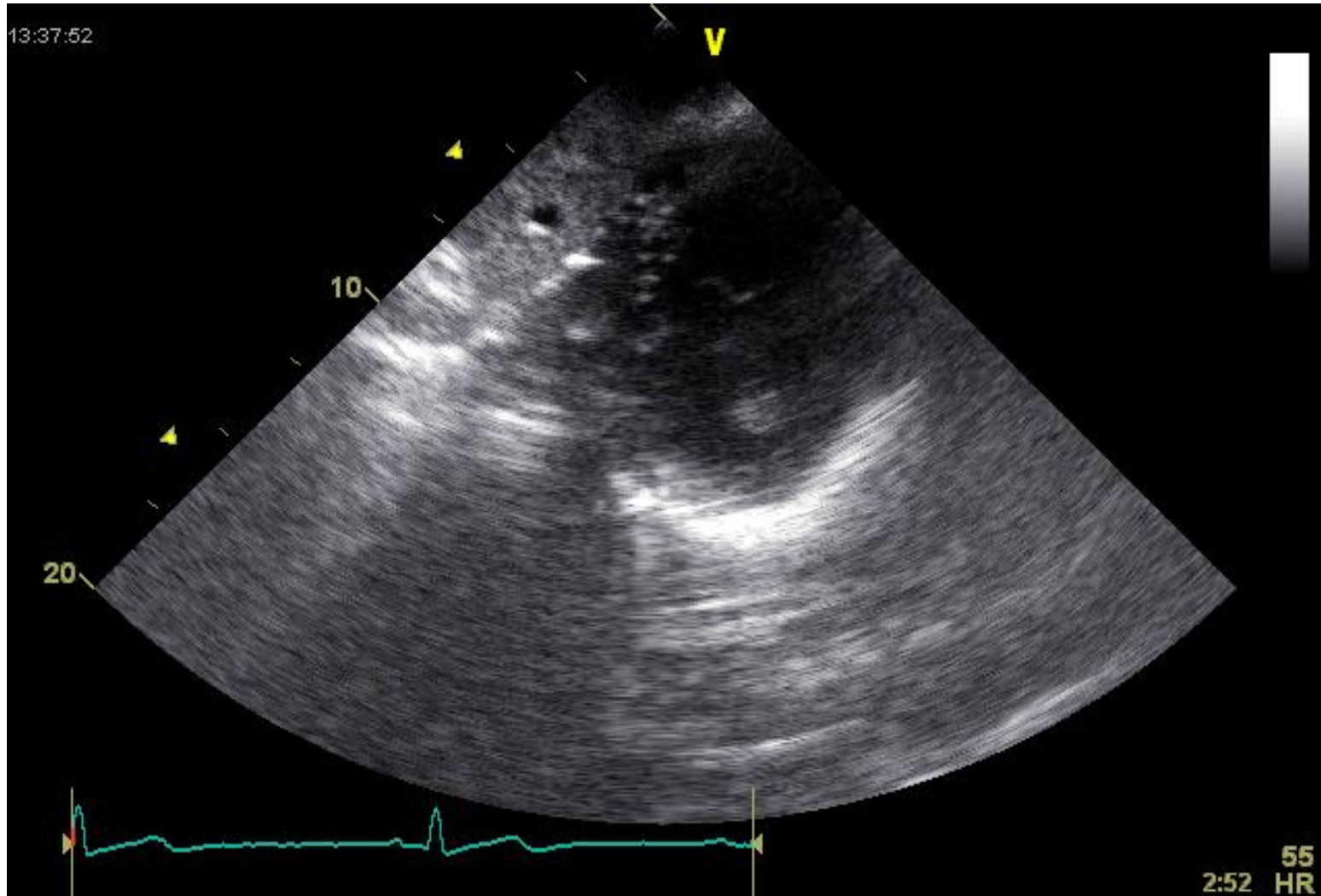
- 4 cavités
- Petit axe



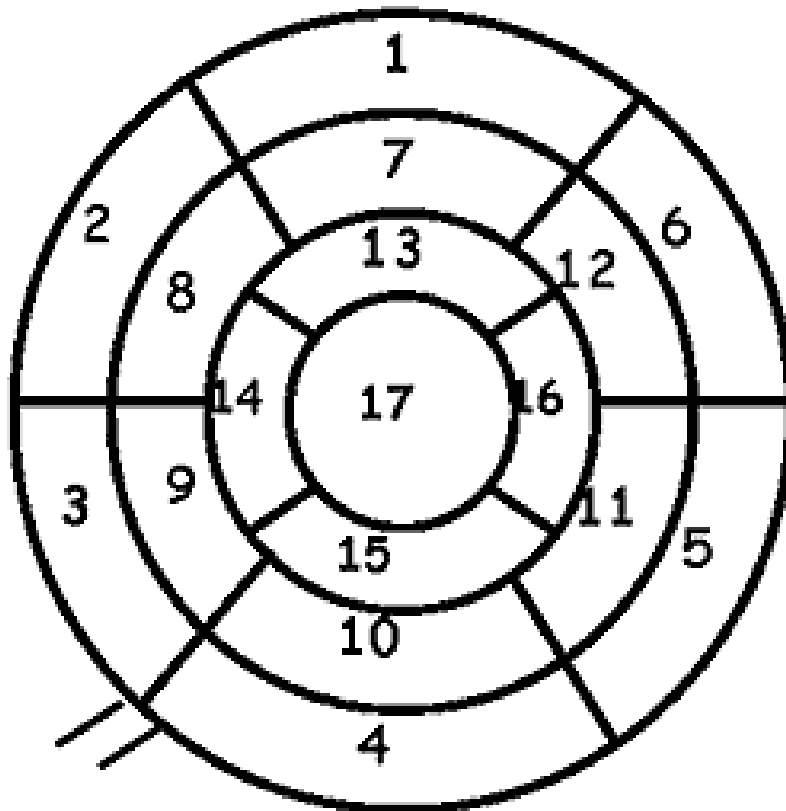
Sous-costale 4 cavités



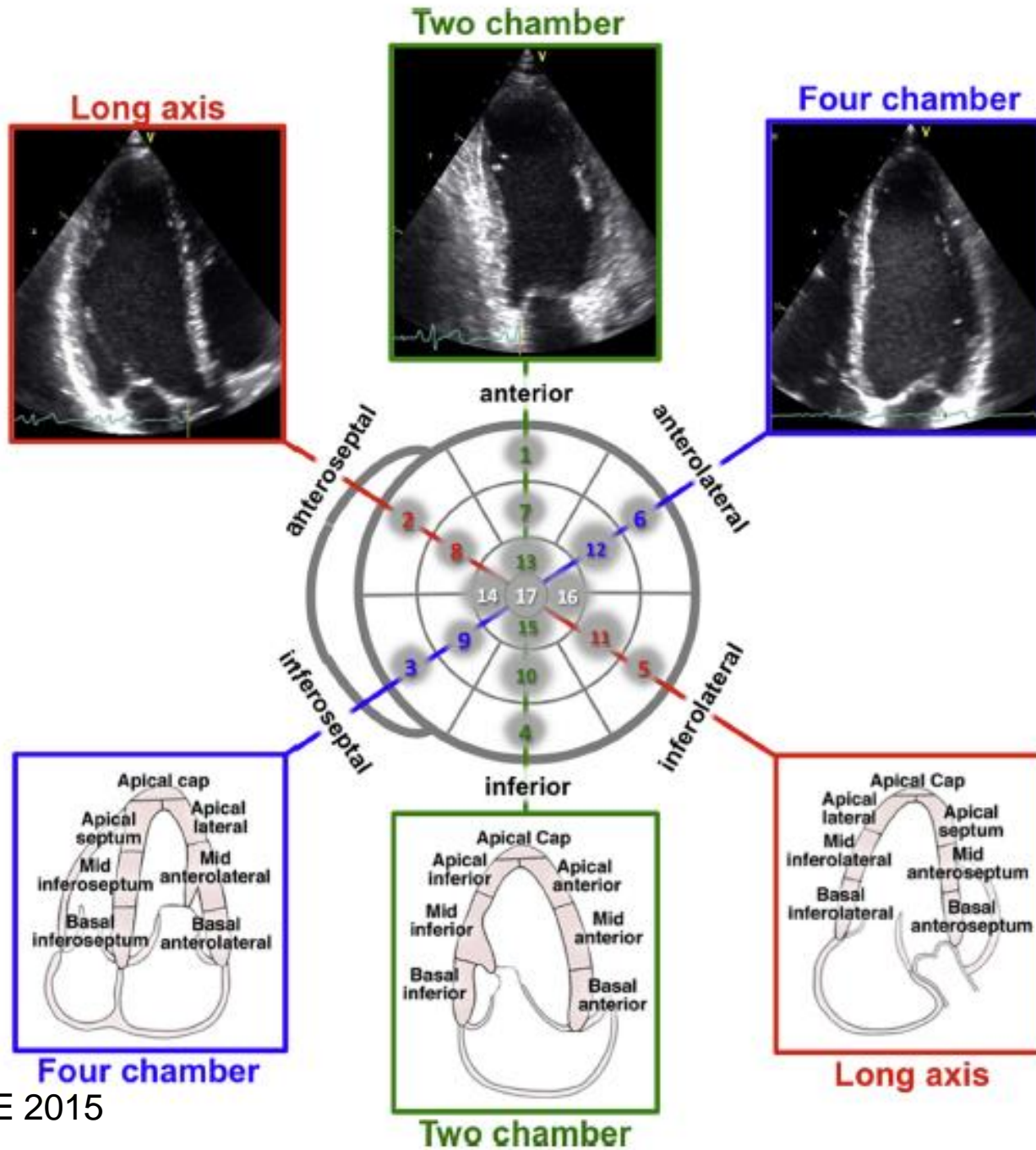
Sous-costale petit axe

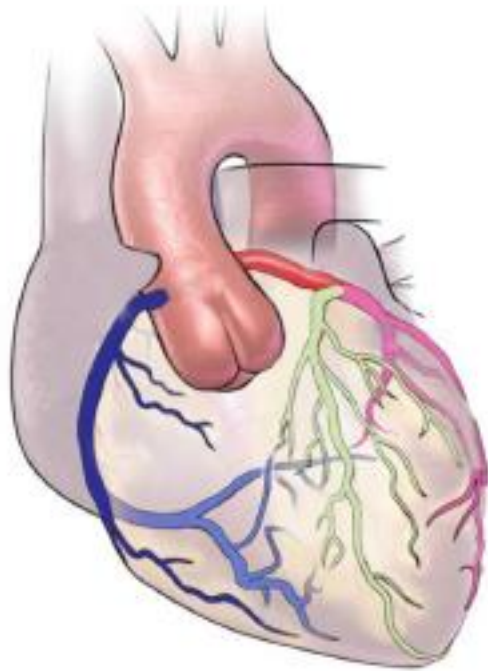


SEGMENTATION VENTRICULE GAUCHE (17 segments, American Heart Association)

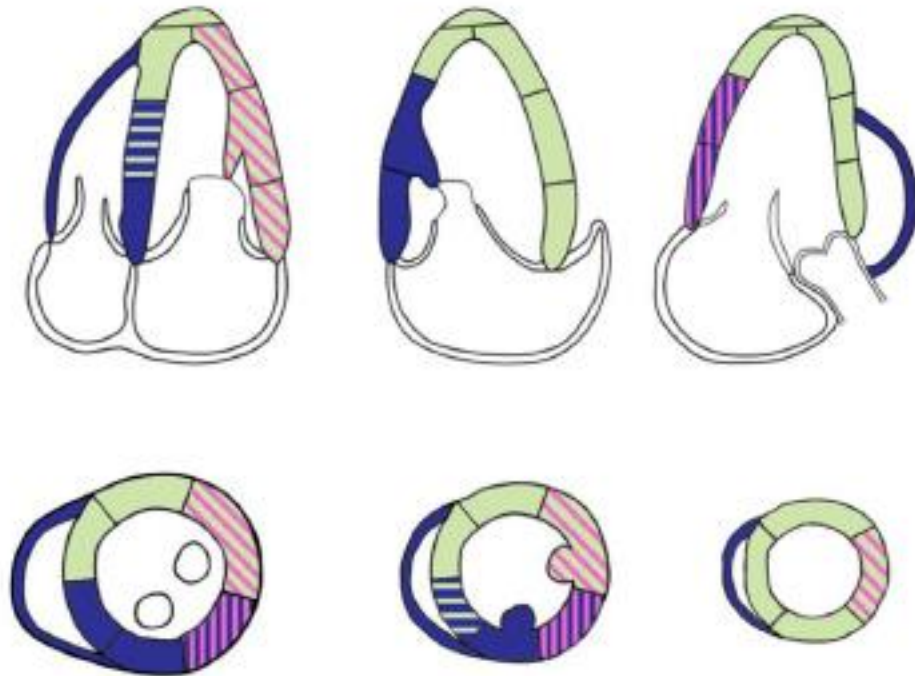


1. Antéro-basal
2. Antérosepto-basal
3. Inférosepto-basal
4. Inféro-basal
5. Inférolatéro-basal
6. Antérolatéro-basal
7. Antéro-médial
8. Antérosepto-médial
9. Inférosepto-médial
10. Inféro-médial
11. Inférolatéro-médial
12. Antérolatéro-médial
13. Antéro-apical
14. Septo-apical
15. Inféro-apical
16. Latéro-apical
17. Apex

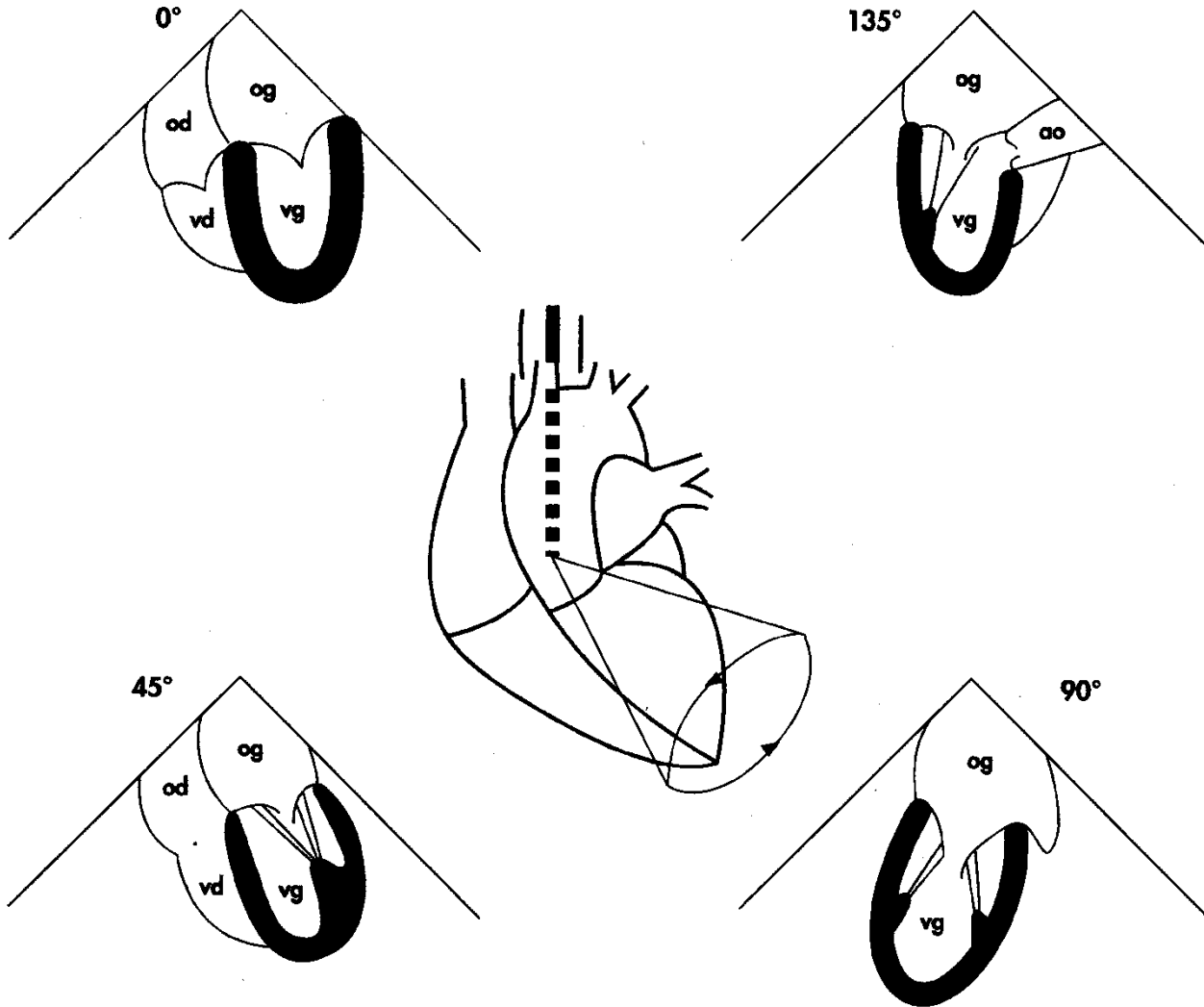




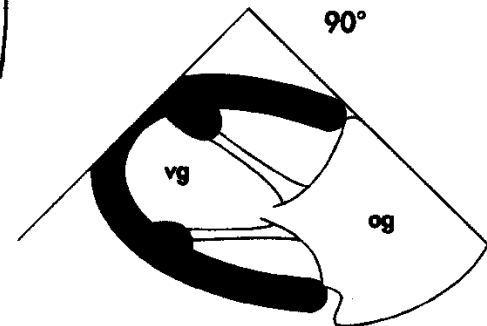
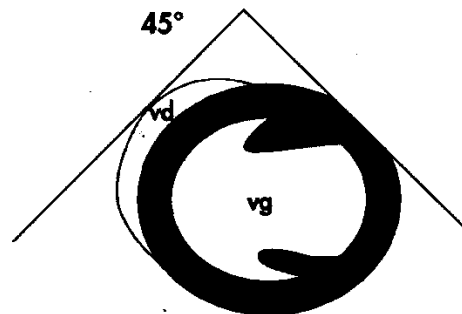
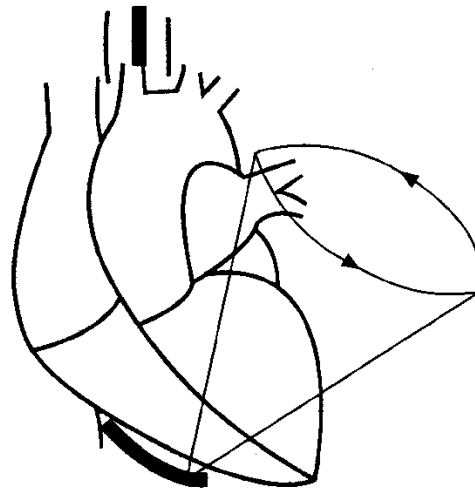
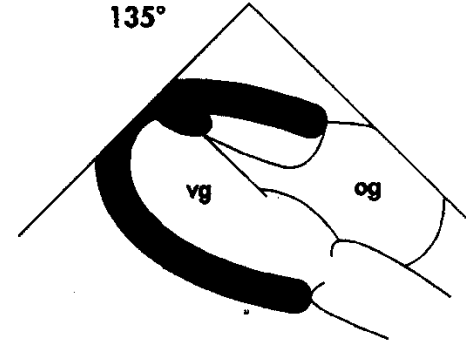
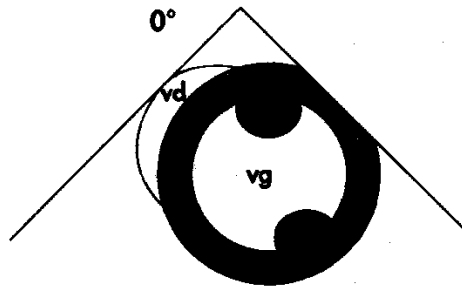
- | | |
|---|--|
|  RCA |  RCA or CX |
|  LAD |  LAD or CX |
|  CX |  RCA or LAD |



INCIDENCES ETO



INCIDENCES ETO

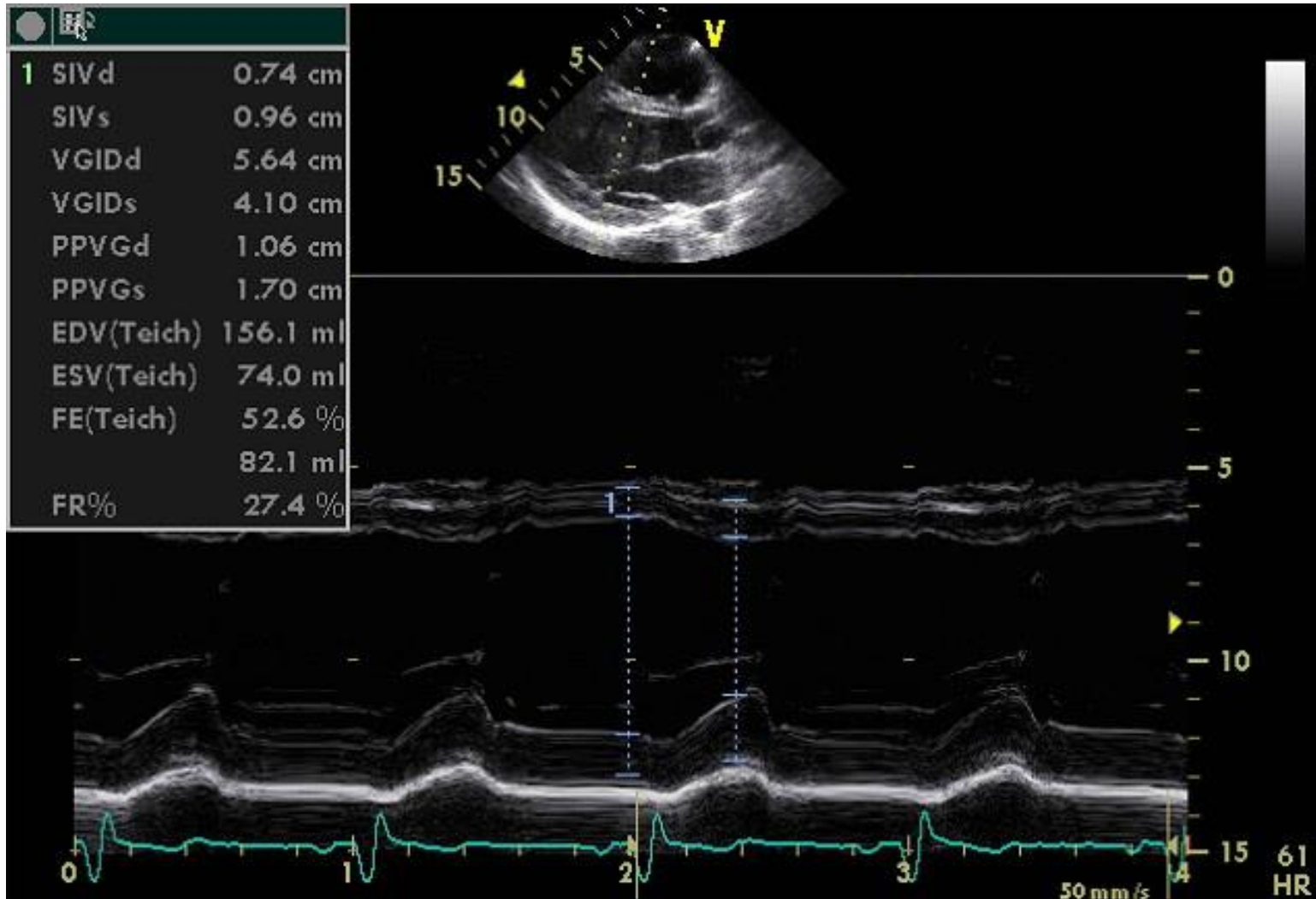


MESURES

MESURES TEMPS-MOUVEMENT

- Epaisseurs pariétales
- Masse et géométrie ventriculaire gauche
- Diamètres
- Volumes

Mesure TM épaisseurs pariétales



Mesure TM épaisseurs pariétales

- Valeurs normales : épaisseur SIV et paroi postérieure < 13 mm chez l'homme, 12 mm chez la femme
- ≥ 15 mm : cardiomyopathie hypertrophique (Guidelines ESC 2003)
- Entre les deux : « zone grise » CMH vs HVG du sportif



EUROPEAN
SOCIETY OF
CARDIOLOGY®

European Heart Journal – Cardiovascular Imaging (2014) **15**, 680–690

doi:10.1093/ehjci/jet284

Echocardiographic reference ranges for normal cardiac chamber size: results from the NORRE study

**Seisyou Kou^{1†}, Luis Caballero^{2†}, Raluca Dulgheru^{3†}, Damien Voilliot⁴,
Carla De Sousa⁵, George Kacharava⁶, George D. Athanassopoulos⁷, Daniele Barone⁸,
Monica Baroni⁹, Nuno Cardim¹⁰, Jose Juan Gomez De Diego¹¹, Andreas Hagendorff¹²,
Christine Henri³, Krasimira Hristova¹³, Teresa Lopez¹⁴, Julien Magne¹⁵,
Gonzalo De La Morena², Bogdan A. Popescu¹⁶, Martin Penicka¹⁷, Tolga Ozyigit¹⁸,
Jose David Rodrigo Carbonero¹⁹, Alessandro Salustri²⁰, Nico Van De Veire²¹,
Ralph Stephan Von Bardeleben²², Dragos Vinereanu²³, Jens-Uwe Voigt²⁴,
Jose Luis Zamorano²⁵, Erwan Donal²⁶, Roberto M. Lang²⁷, Luigi P. Badano²⁸,
and Patrizio Lancellotti^{3*}**

Parameters	Total Mean \pm SD	Total 2SD Range	Male Mean \pm SD	Female Mean \pm SD
Parasternal long-axis view				
Interventricular septal wall thickness, mm	8.6 \pm 1.6	6.0–11.3	9.2 \pm 1.6	8.2 \pm 1.5
Posterior wall thickness, mm	8.8 \pm 1.5	6.5–11.4	9.3 \pm 1.5	8.5 \pm 1.5

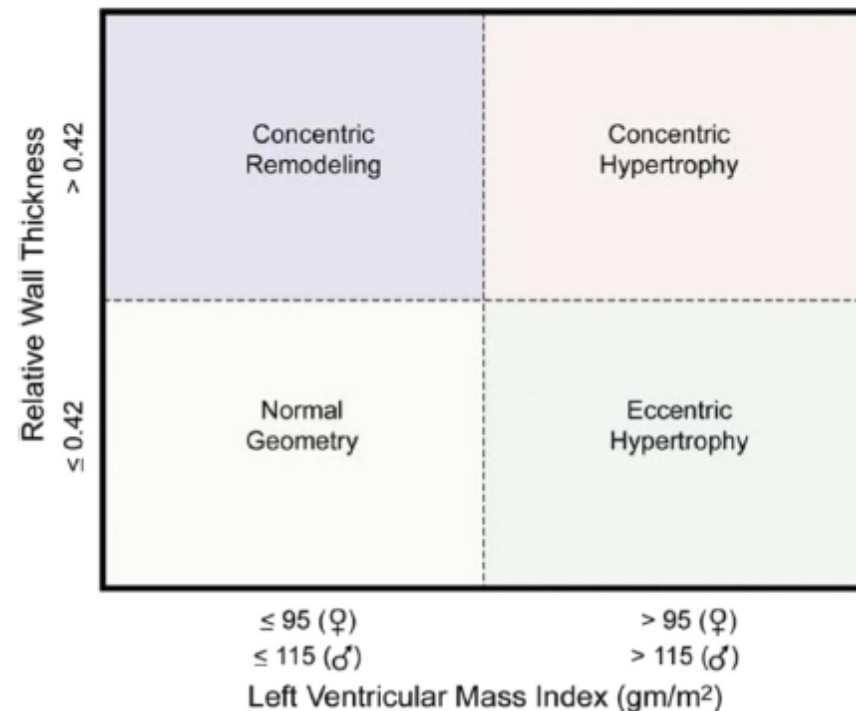
TM: masse VG

- Masse VG selon l' ASE = $0,8 [1,04 (DTDVG + SIVd + PPd)^3 - DTDVG^3] + 0,6$ grammes
- Valeurs normales : indexées à Taille^{2,7} (en mètres)
 - < 50 g/m^{2,7} chez l' homme
 - < 47 g/m^{2,7} chez la femme

Table 6 Normal ranges for LV mass indices


	Women	Men
Linear method		
LV mass (g)	67–162	88–224
<i>LV mass/BSA (g/m²)</i>	<i>43–95</i>	<i>49–115</i>
Relative wall thickness (cm)	0.22–0.42	0.24–0.42
<i>Septal thickness (cm)</i>	<i>0.6–0.9</i>	<i>0.6–1.0</i>
<i>Posterior wall thickness (cm)</i>	<i>0.6–0.9</i>	<i>0.6–1.0</i>
2D method		
LV mass (g)	66–150	96–200
<i>LV mass/BSA (g/m²)</i>	<i>44–88</i>	<i>50–102</i>

Bold italic values: recommended and best validated.




TM : géométrie VG

Masse VG normale

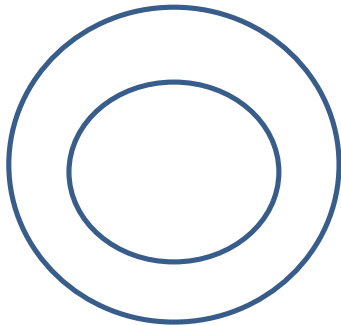


VG normal
 $(SIVd + PPd) / DTDVG < 0,45$




Remodelage concentrique
 $(SIVd + PPd) / DTDVG \geq 0,45$

HVG

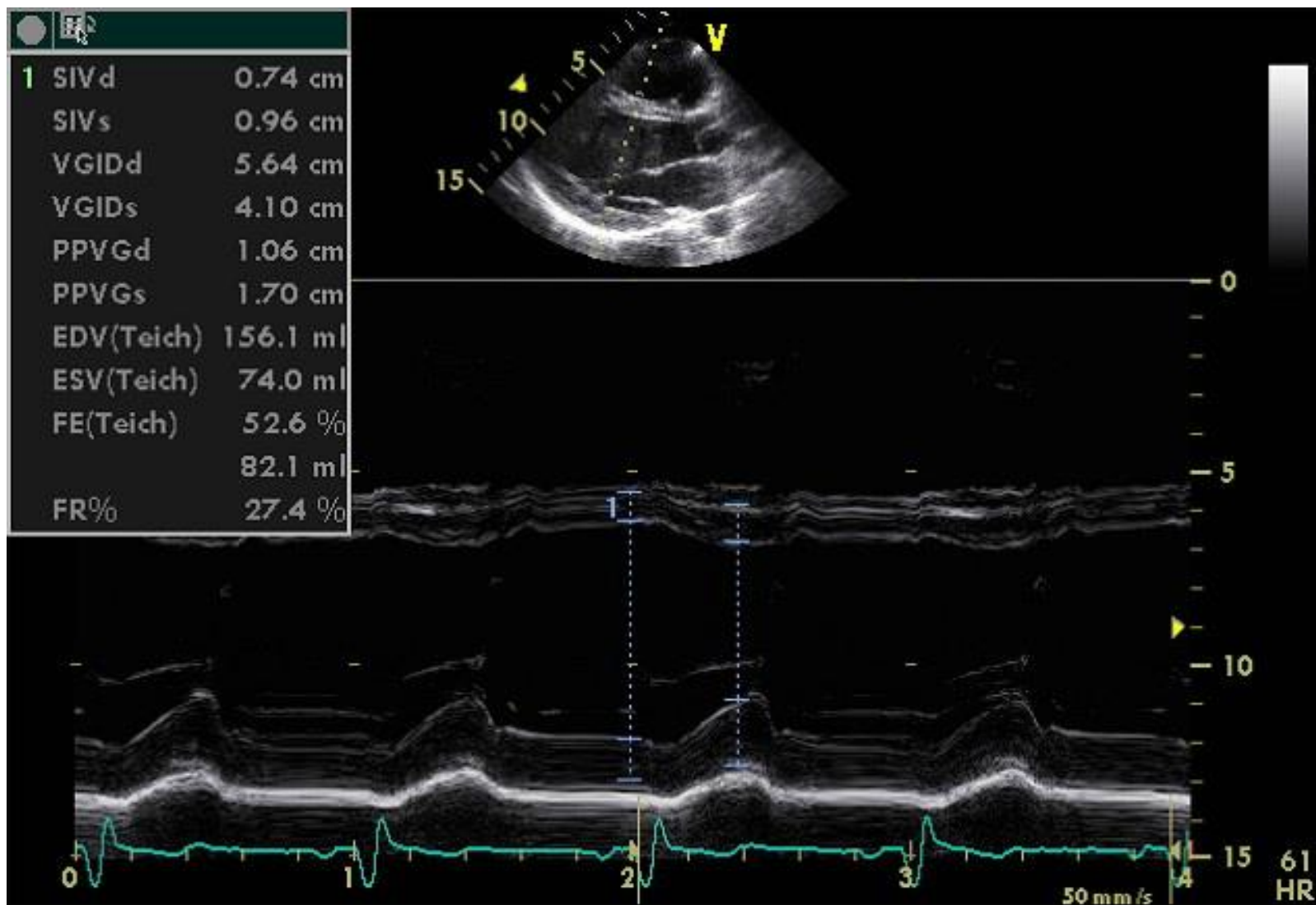


Hypertrophie excentrique
 $(SIVd + PPd) / DTDVG < 0,45$



Hypertrophie concentrique
 $(SIVd + PPd) / DTDVG \geq 0,45$

TM : diamètres VG



TM : diamètres VG

- Valeurs normales :
 - DTDVG < 58 mm ou 32 mm/m²
 - DTSVG < 40 mm ou 25 mm/m²

Parameters	Total Mean \pm SD	Total 2SD Range	Male Mean \pm SD	Female Mean \pm SD
Diastolic LV internal dimension, mm	44.3 \pm 4.8	36.8–52.7	46.2 \pm 4.8	43.0 \pm 4.1
Systolic LV internal dimension, mm	29.9 \pm 4.7	22.3–37.7	31.4 \pm 4.6	28.8 \pm 4.3
Systolic LV internal dimension, mm/m ²	16.7 \pm 2.6	12.4 \pm 21.1	16.2 \pm 2.5	17.1 \pm 2.6

Parameter	Male		Female	
	Mean \pm SD	2-SD range	Mean \pm SD	2-SD range
LV internal dimension				
Diastolic dimension (mm)	50.2 \pm 4.1	42.0–58.4	45.0 \pm 3.6	37.8–52.2
Systolic dimension (mm)	32.4 \pm 3.7	25.0–39.8	28.2 \pm 3.3	21.6–34.8

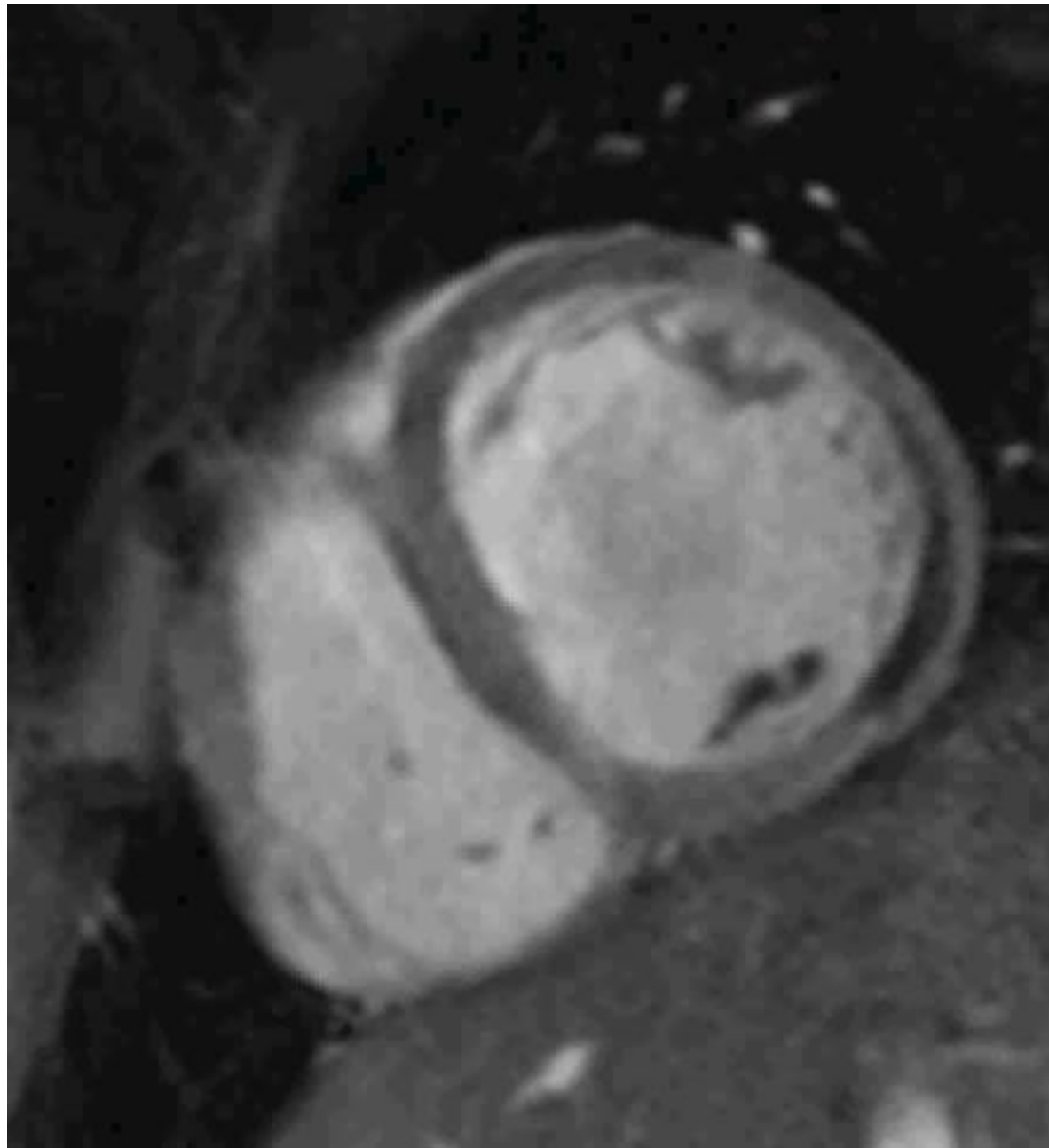
TM : volumes VG

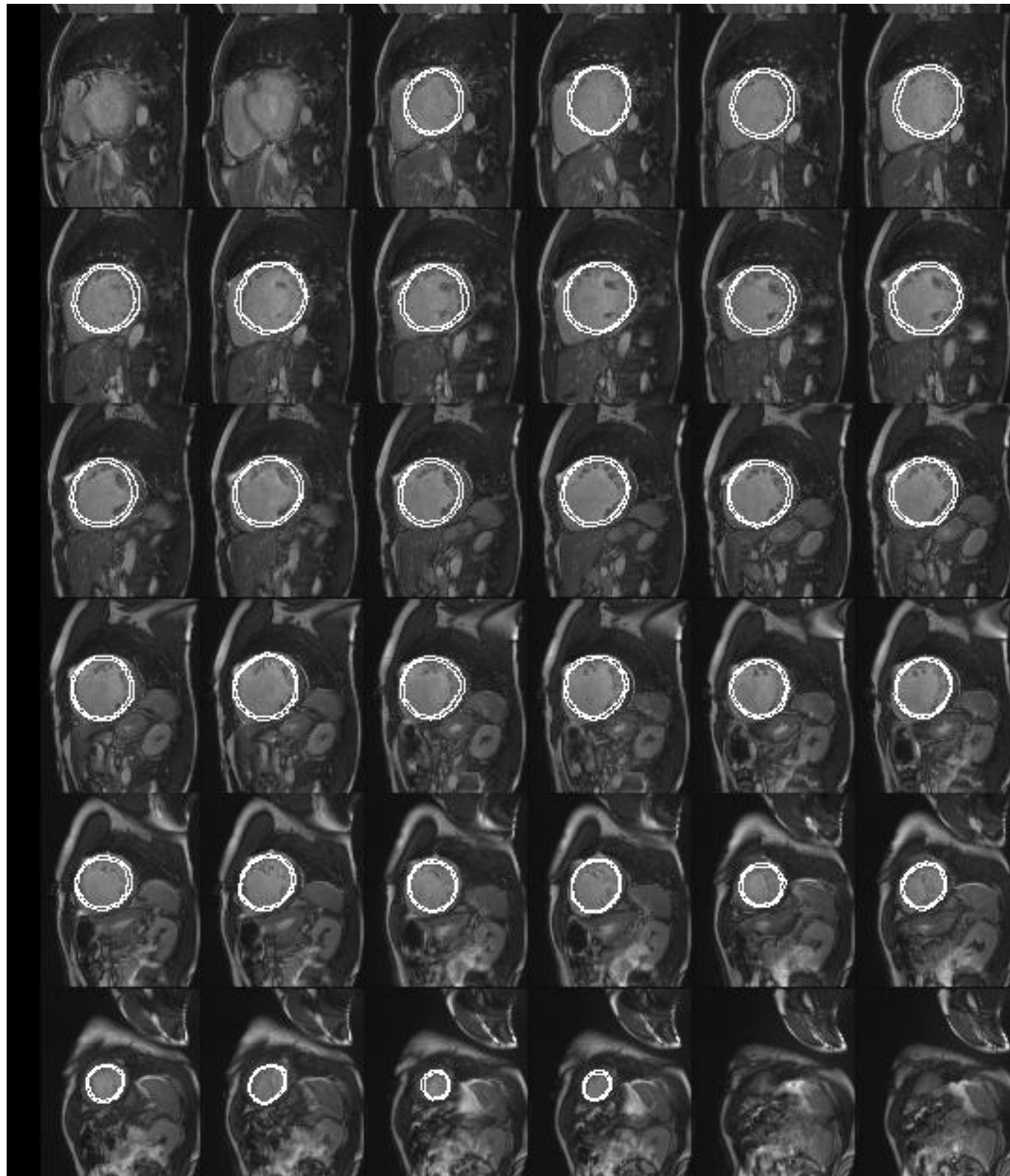
- Formule de TEICHOLZ : $V = \left(\frac{7}{2,4 + D} \right) D^3$
- Limites +++ :
 - Erreur de mesure élevée au cube
 - Surestime conséquences des dysfonctions régionales septales ou postérieures
 - → ne pas appliquer si troubles de cinétique segmentaire

MESURE DES VOLUMES EN MODE BI-DIMENSIONNEL

- REGLE DE SIMPSON : tout volume peut être découpé en tranches d'épaisseur égale (h), et calculé comme la somme des volumes de ces tranches
- → Mesurer la surface (S) de chaque tranche et appliquer la formule de Simpson :

$$\text{Volume : } V = h \sum_{1}^{n} S$$





FORMULE DE SIMPSON

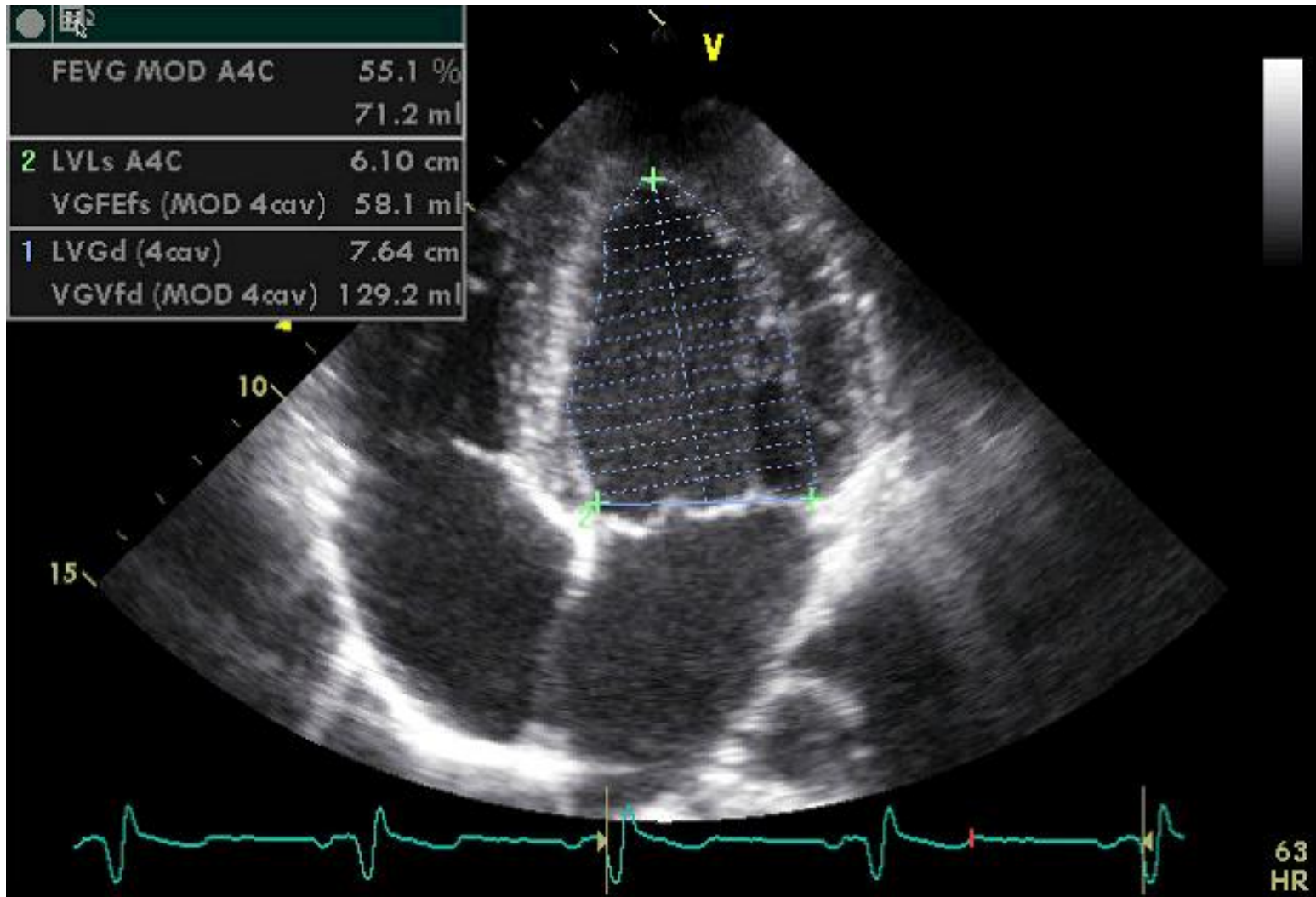
- Appliquée en petit axe en IRM (« gold-standard »)
- Inapplicable en ETT en para-sternale petit axe
- → Règle de Simpson modifiée pour l' ETT : on calcule la surface de chaque tranche à l' aide de deux diamètres orthogonaux en l' assimilant à une ellipse (Simpson biplan)

METHODE SIMPSON BIPLAN

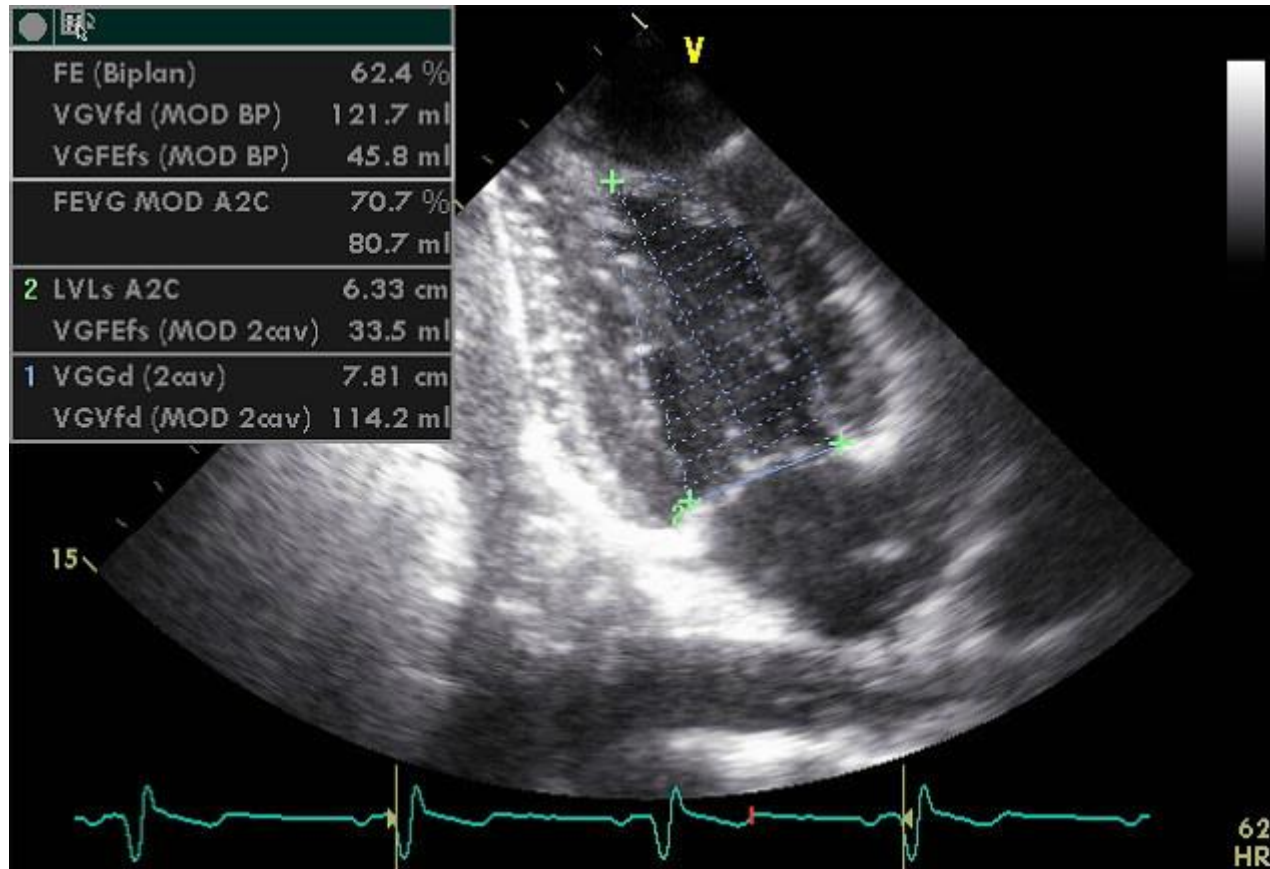
- Vue apicale 4 et 2 cavités
- Tracer les contours de l' endocarde, en incluant les piliers dans le volume de la cavité
- Mesure automatique des diamètres de chaque tranche

- →
$$V = h \sum_{1}^n S$$

METHODE SIMPSON BIPLAN



METHODE SIMPSON BIPLAN



VALEURS NORMALES VOLUMES

- Volume télé-diastolique :
 - Homme : 111 ± 22 ml
 - Femme : 80 ± 12 ml

- Valeurs indexées :
 - VTD = 55 ± 10 ml/m²
 - VTS = 18 ± 6 ml/m²

Parameters	Total Mean \pm SD	Total 2SD Range	Male Mean \pm SD	Female Mean \pm SD
LV end-diastolic volume, mL	92.8 \pm 24.8	59.3–140.6	104.6 \pm 25.9	83.3 \pm 18.7
LV end-systolic volume, mL	33.7 \pm 10.9	19.0–53.9	38.5 \pm 11.6	29.9 \pm 8.4
LV end-diastolic volume, mL/m ²	51.4 \pm 11.4	34.2–70.7	54.1 \pm 12.2	49.3 \pm 10.4
LV end-systolic volume, mL/m ²	18.6 \pm 5.2	10.8–27.4	19.9 \pm 5.5	17.7 \pm 4.7

Table 2 Normal values for 2D echocardiographic parameters of LV size and function according to gender

Parameter	Male		Female	
	Mean \pm SD	2-SD range	Mean \pm SD	2-SD range
LV volumes (biplane)				
LV EDV (mL)	106 \pm 22	62–150	76 \pm 15	46–106
LV ESV (mL)	41 \pm 10	21–61	28 \pm 7	14–42
LV volumes normalized by BSA				
LV EDV (mL/m ²)	54 \pm 10	34–74	45 \pm 8	29–61
LV ESV (mL/m ²)	21 \pm 5	11–31	16 \pm 4	8–24

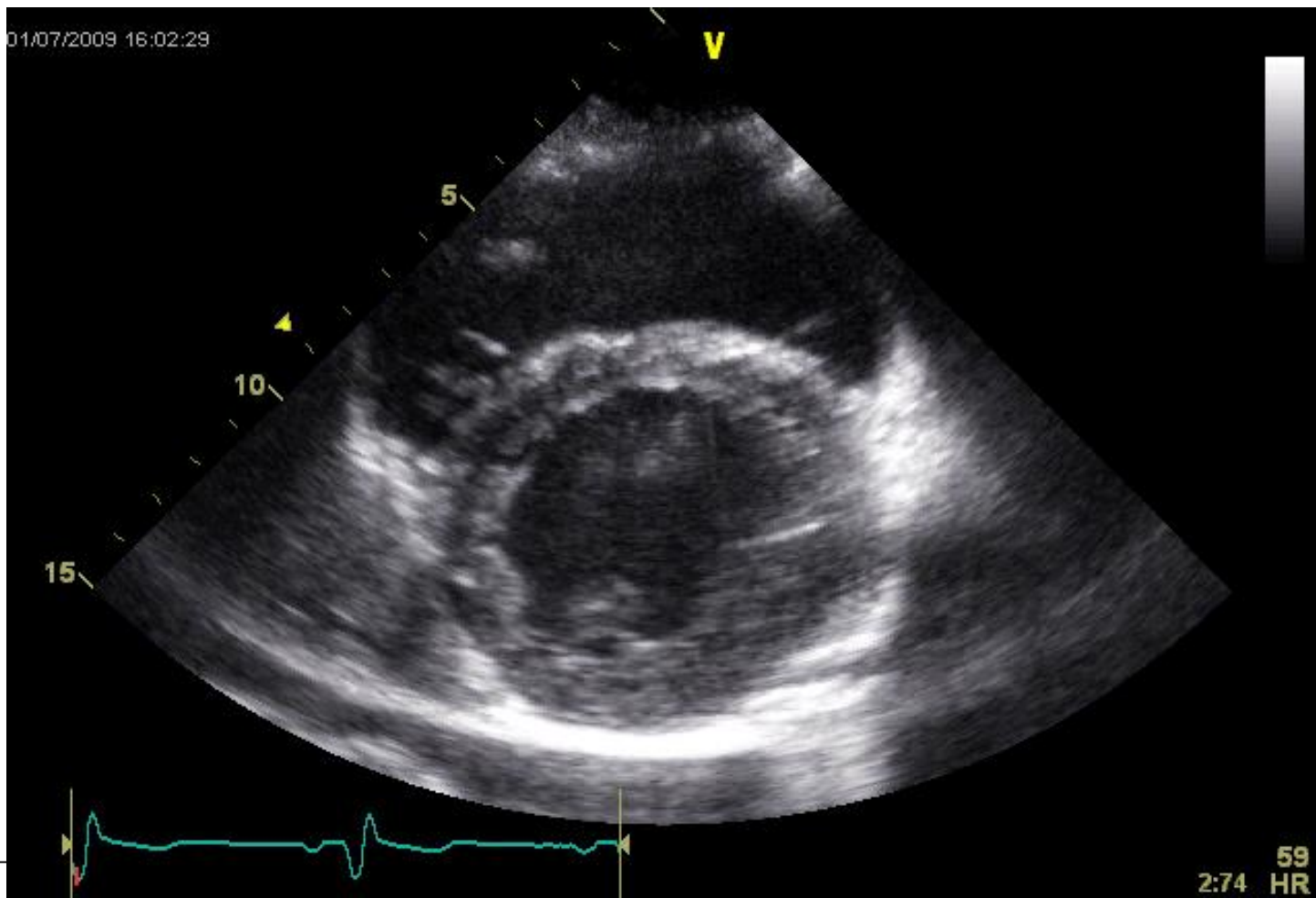
EVALUATION DE LA FONCTION SYSTOLIQUE

FONCTION SYSTOLIQUE REGIONALE ET SEGMENTAIRE

- Cinétique normale
- Akinésie
- Hypokinésie
- Dyskinésie

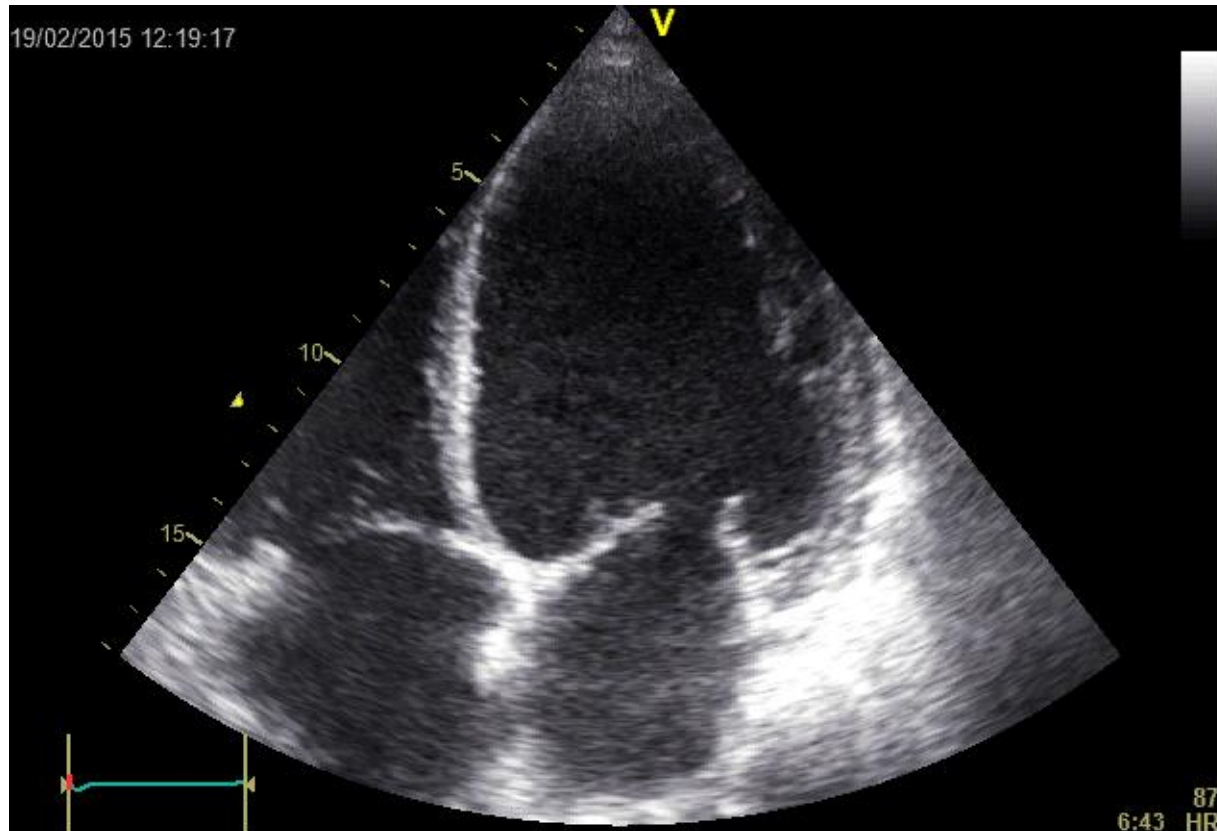FONCTION SYSTOLIQUE REGIONALE ET SEGMENTAIRE

- Cinétique normale



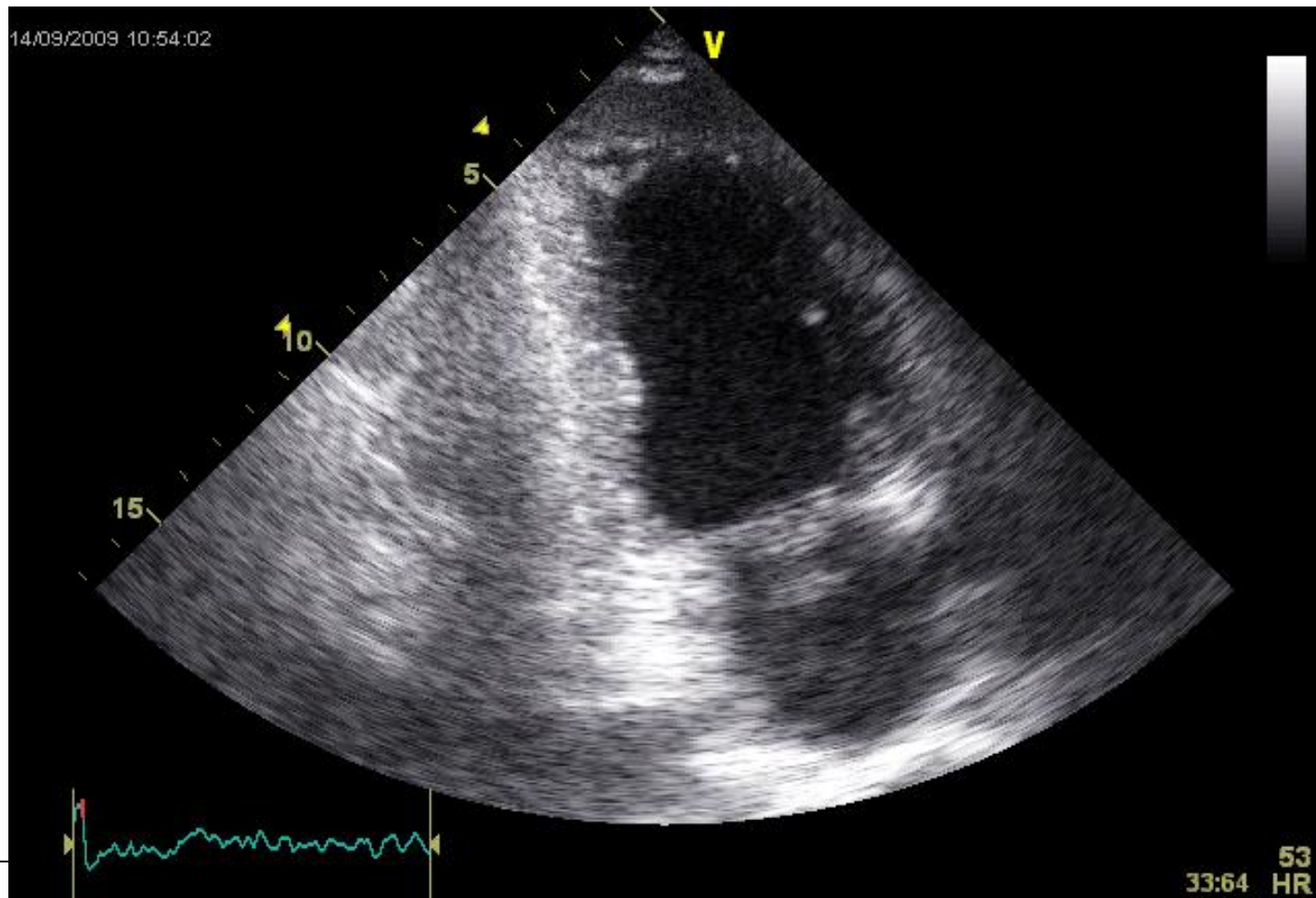
FONCTION SYSTOLIQUE REGIONALE ET SEGMENTAIRE

- Akinésie/Hypokinésie



FONCTION SYSTOLIQUE REGIONALE ET SEGMENTAIRE

- Dyskinésie



FONCTION SYTOLIQUE GLOBALE

- Fraction de raccourcissement
- Fraction d' éjection

Fraction de raccourcissement

- Coupe TM para-sternale grand axe

- $$FR = \frac{DTD - DTS}{DTD}$$

- Normale > 25 %
- Limites du mode TM

Fraction d'éjection

- $FE = \frac{VES}{VTD} = \frac{VTD - VTS}{VTD}$
- Normale > 60 %

Parameters	Total Mean \pm SD	Total 2SD Range	Male Mean \pm SD	Female Mean \pm SD
Biplane				
LV ejection fraction, %	63.9 \pm 4.9	56.5–71.7	63.3 \pm 4.9	64.3 \pm 4.9

- Méthode de Teicholz : limites du TM
- Méthode de Simpson

INTERETS

DE LA FRACTION D' EJECTION

- Facteur pronostique de mortalité dans les cardiomyopathies dilatées
- Critère de sélection des patients pour prophylaxie primaire de mort subite (CMD ischémique ++)
- Facteur pronostique morbi-mortalité péri-opératoire en chirurgie cardiaque

	Male				Female			
	Normal range	Mildly abnormal	Moderately abnormal	Severely abnormal	Normal range	Mildly abnormal	Moderately abnormal	Severely abnormal
LV EF (%)	52–72	41–51	30–40	<30	54–74	41–53	30–40	<30

LIMITES DE LA FRACTION D' EJECTION

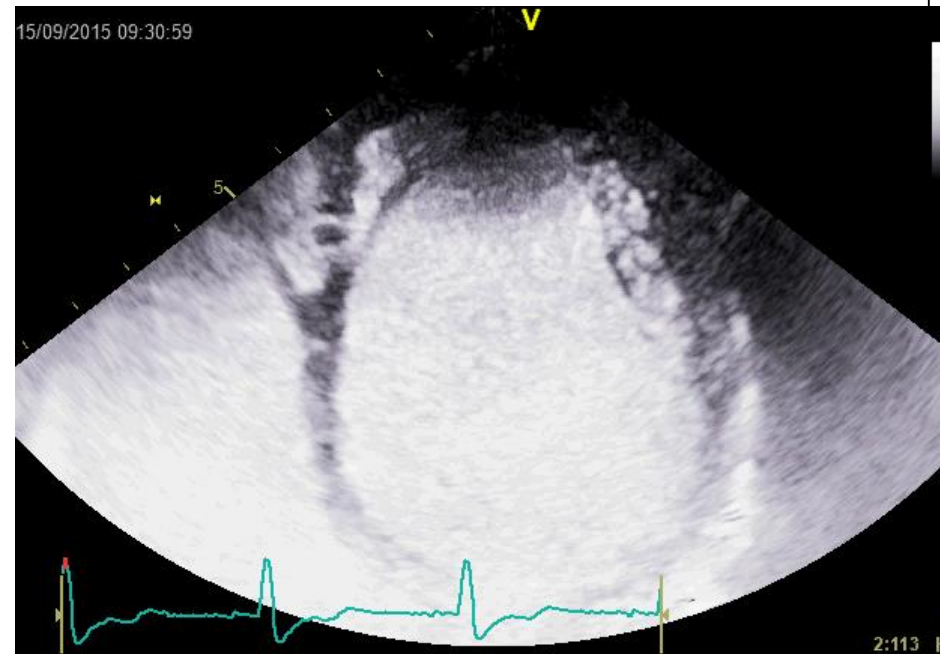
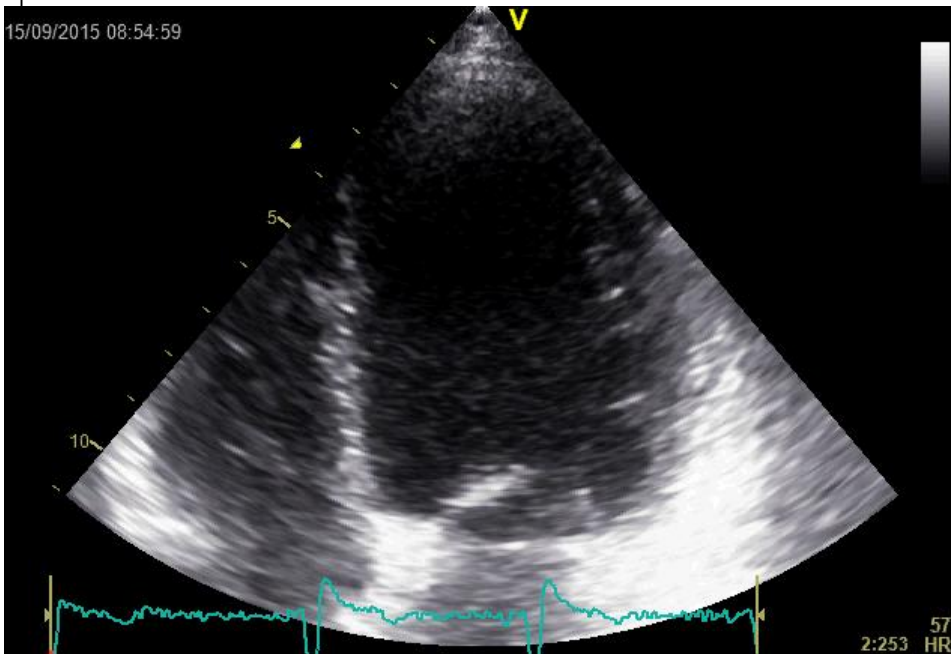
- Sources d' erreur « techniques »
- Conditions de charge
- Altérations des déformations

LIMITES

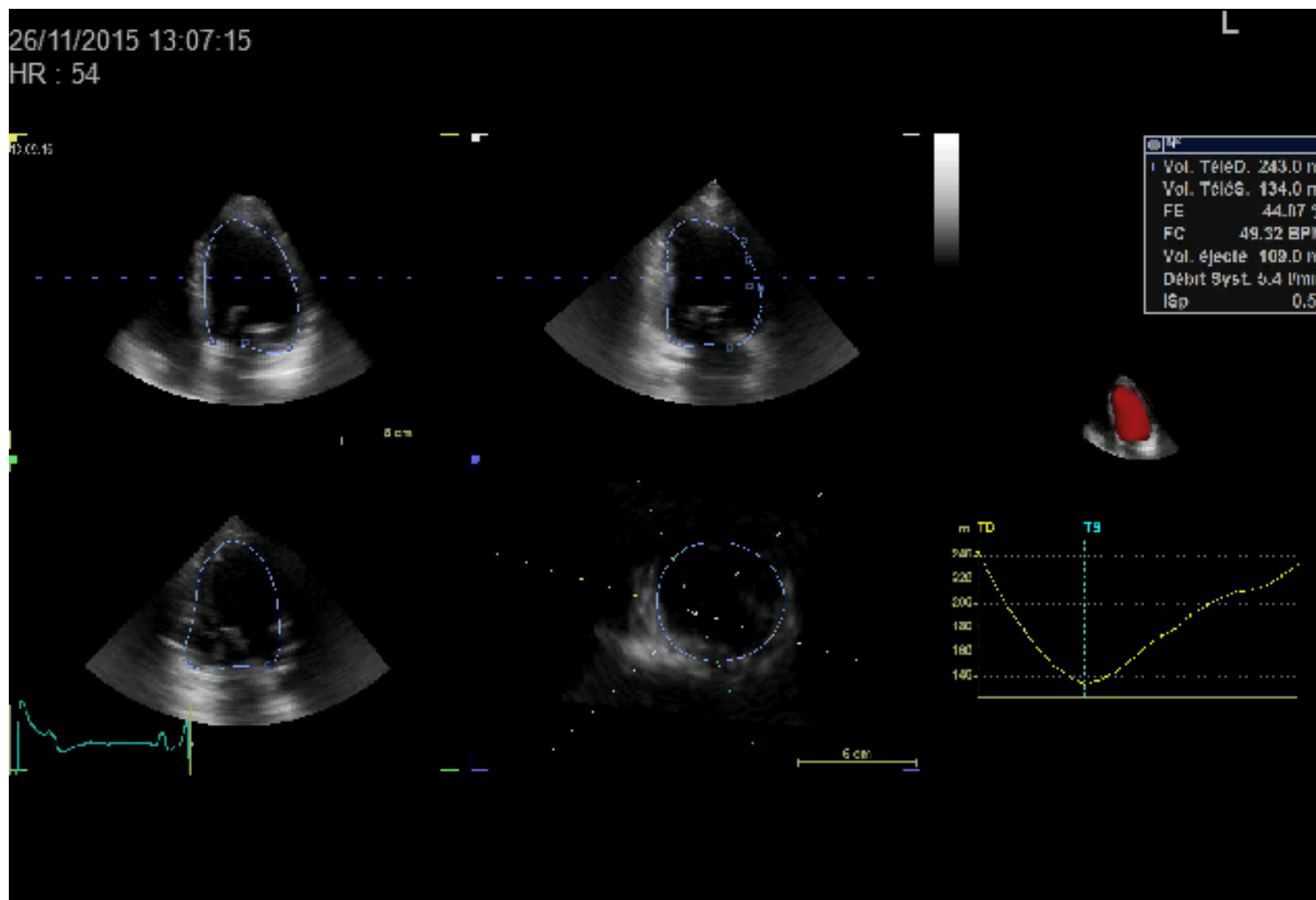
DE LA FRACTION D' EJECTION

- SOURCES D' ERREUR :
 - Mauvaise visualisation de l' endocarde
 - Vues apicales n' incluant pas l' apex (Simpson)
 - Coupe TM oblique par rapport à l' axe VG (Teicholz)
 - Sélection inadéquate de la phase du cycle cardiaque (télé-diastole = pied du QRS, télé-systole = dernière image avant ouverture mitrale ou plus petit volume)
 - Trabéculations et piliers considérés comme paroi, non inclus dans le volume
 - Méthode inadaptée (TM ++): dysfonction régionale, dyskinésie septale (BBG), anévrisme ventriculaire

Echo de contraste



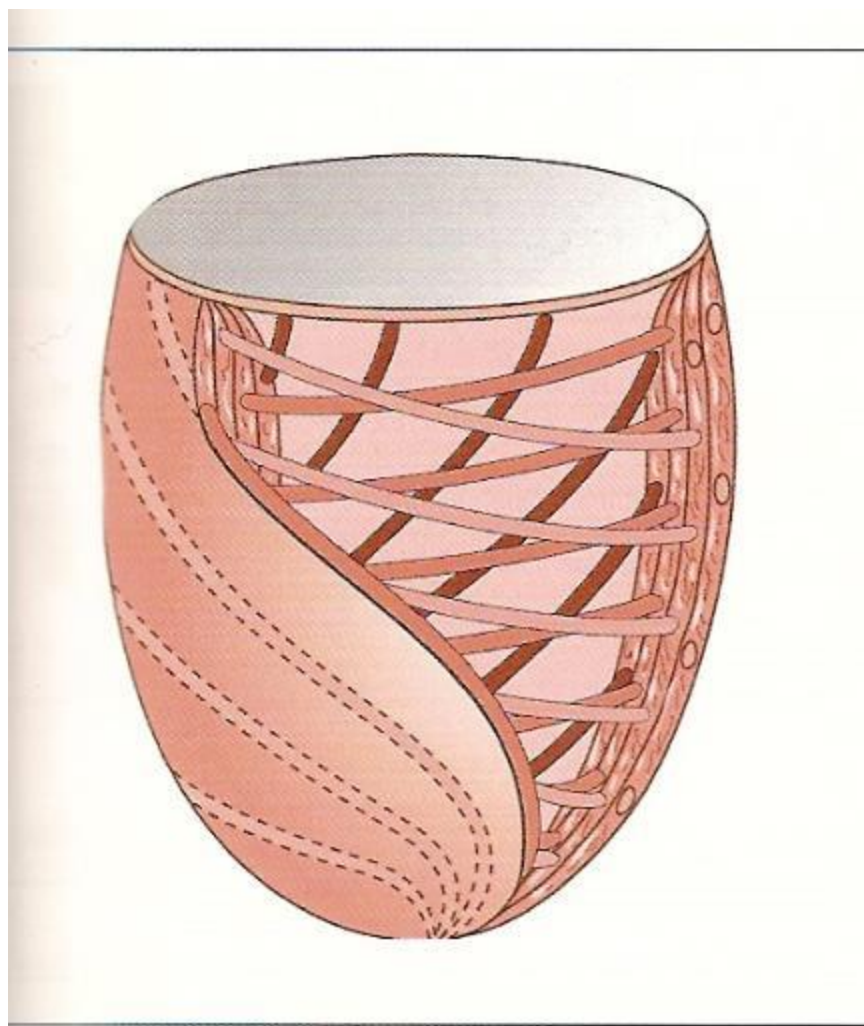
ETT 3D



LIMITES DE LA FRACTION D' EJECTION

- Loi de Franck-Starling, post-charge
- Indice de fonction systolique globale le + dépendant des conditions de charge
- Exemples :
 - Insuffisance mitrale
 - Rétrécissement aortique

LIMITES DE LA FRACTION D' EJECTION



AUTRES INDICES DE FONCTION SYTOLIQUE

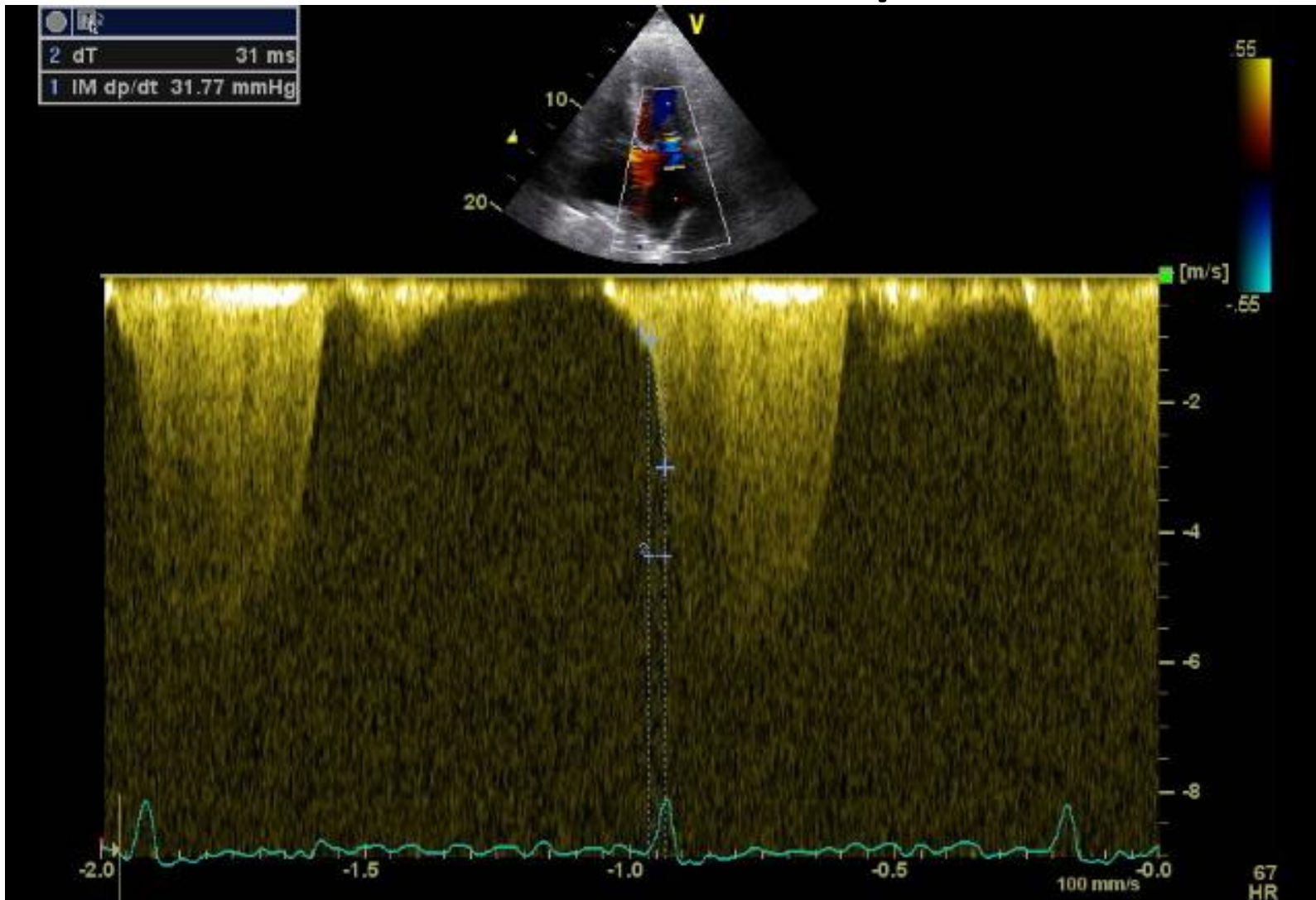
- Indices de contraction isovolumique (moins dépendants de la post-charge) :
 - dP/dt
 - Indice de Tei
- Déplacements et déformations pariétales :
 - doppler tissulaire
 - 2D strain

Mesure de dP/dt

- Enregistrement du flux d'insuffisance mitrale en doppler continu
- Mesure du temps nécessaire (Δt) pour que la vitesse du flux d'IM passe de 1 à 3 m.s⁻¹
- Selon l'équation de Bernoulli :

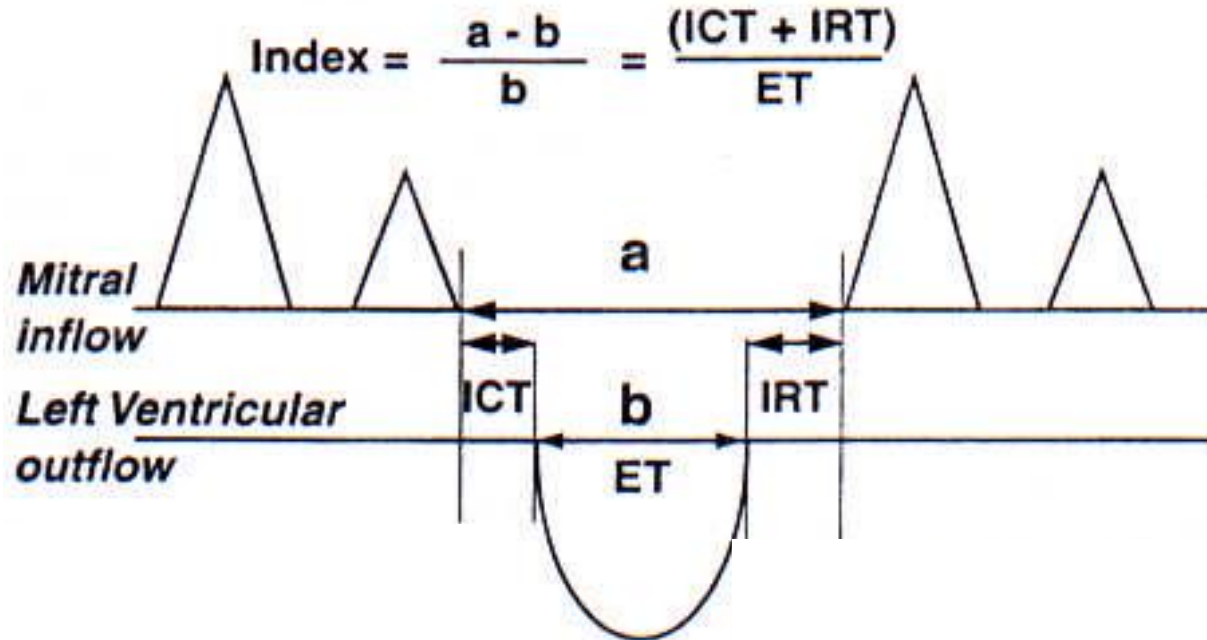
$$dP/dt = \frac{4 (V_2^2 - V_1^2)}{\Delta t} = \frac{4 (3^2 - 1^2)}{\Delta t} = \frac{32}{\Delta t} \quad (\text{mm Hg/s})$$

Mesure de dP/dt



- Valeur normale $> 1000 \text{ mm Hg.s}^{-1}$
- Limites : IM sévère

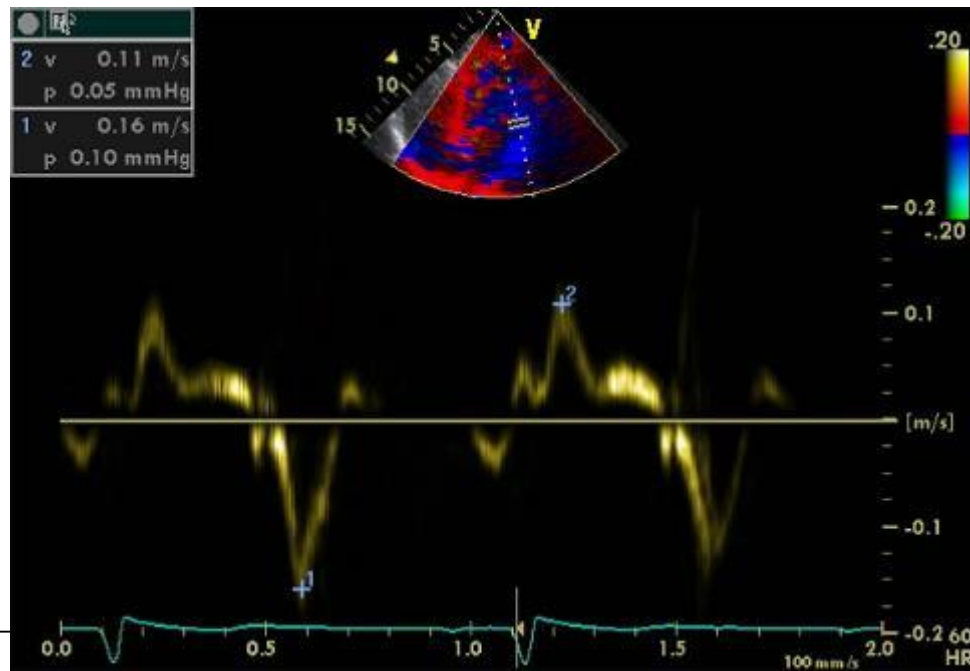
Indice isovolumique de performance myocardique (Tei)



- En cas de dysfonction VG, le TE se raccourcit alors que le TCI s'allonge
- Valeur normale < 0,4

Vitesse de déplacement de l'anneau mitral en systole

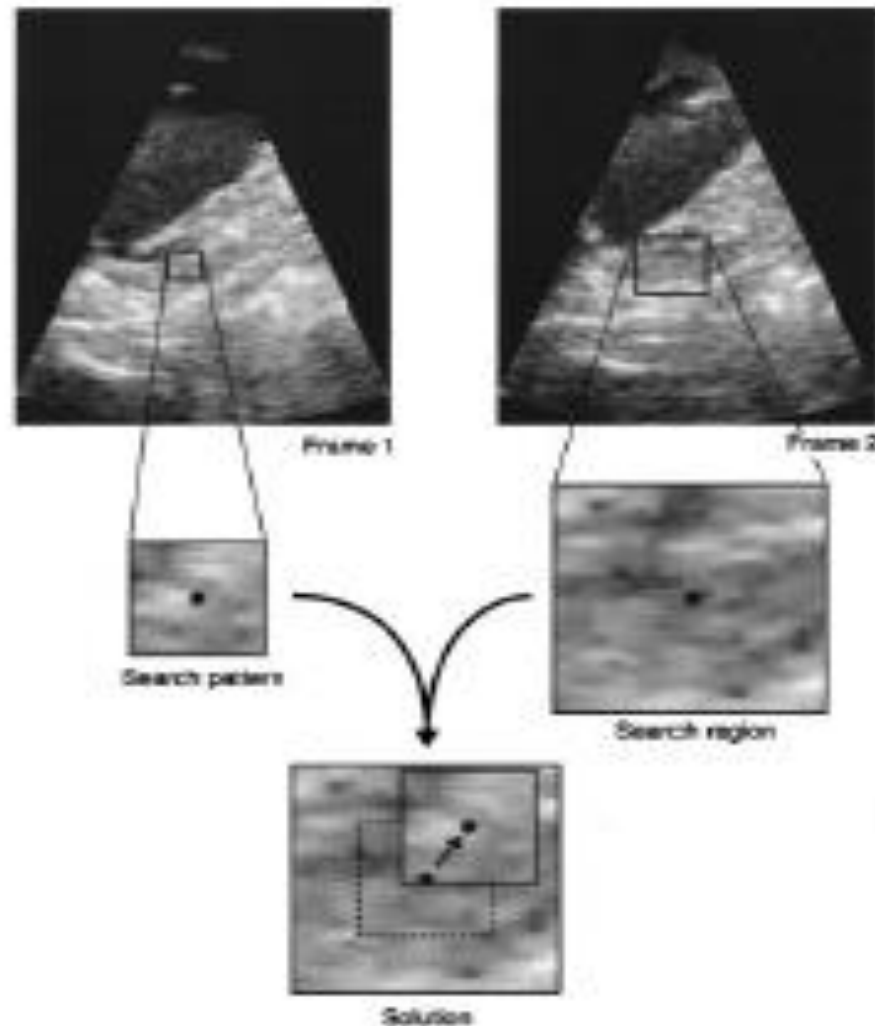
- Indice de fonction systolique longitudinale
- Sensible aux variations de post-charge
- Doppler tissulaire pulsé en apicale 4 +/- 2 cavités



Vitesse de déplacement de l'anneau mitral en systole

- Valeurs normales :
 - Paroi latérale : $11 \pm 2 \text{ cm.s}^{-1}$
 - Septum : $9,5 \pm 1,5 \text{ cm.s}^{-1}$
 - Moyenne des 4 parois : $10,3 \pm 1,4 \text{ cm.s}^{-1}$

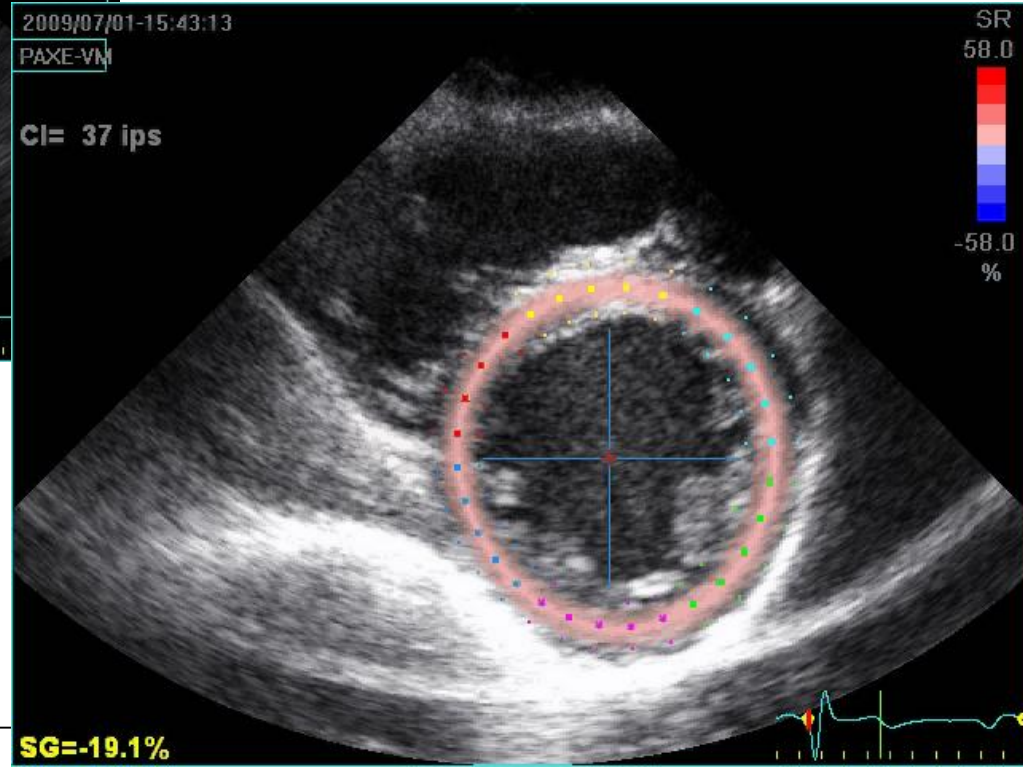
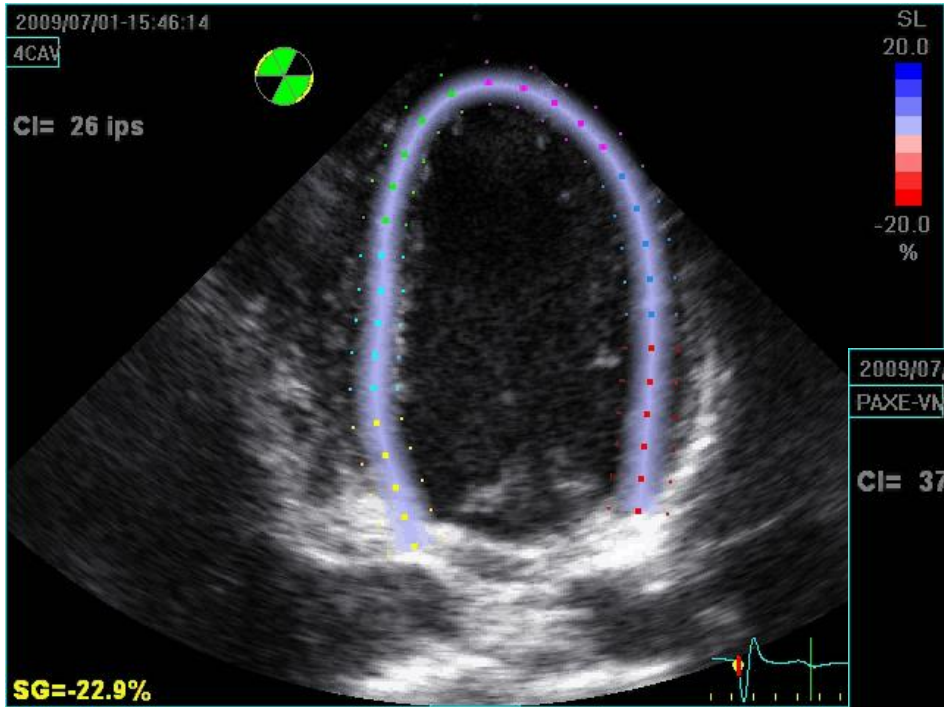
Analyse des déformations myocardiques en systole (2D strain)



Analyse des déformations myocardiques en systole (2D strain)

- Voies parasternale petit axe, apicale 3 cavités, 2 et 4 cavités en 2D haute cadence images (70-80 images/seconde)
- Contourage manuel de l' endocarde
- « Speckle Tracking » automatique (global et par segment)

Analyse des déformations myocardiques en systole (2D strain)



Analyse des déformations myocardiques en systole (2D strain)

- Mesure des pourcentages de déformation maximale en systole :
 - Strain global longitudinal (4, 3, 2 cav) = - 20 %
 - Strain global radial (petit axe) = + 40 %
 - Strain global circonférentiel = - 20 %

GUIDELINES AND STANDARDS

Recommendations for Cardiac Chamber Quantification by Echocardiography in Adults: An Update from the American Society of Echocardiography and the European Association of Cardiovascular Imaging

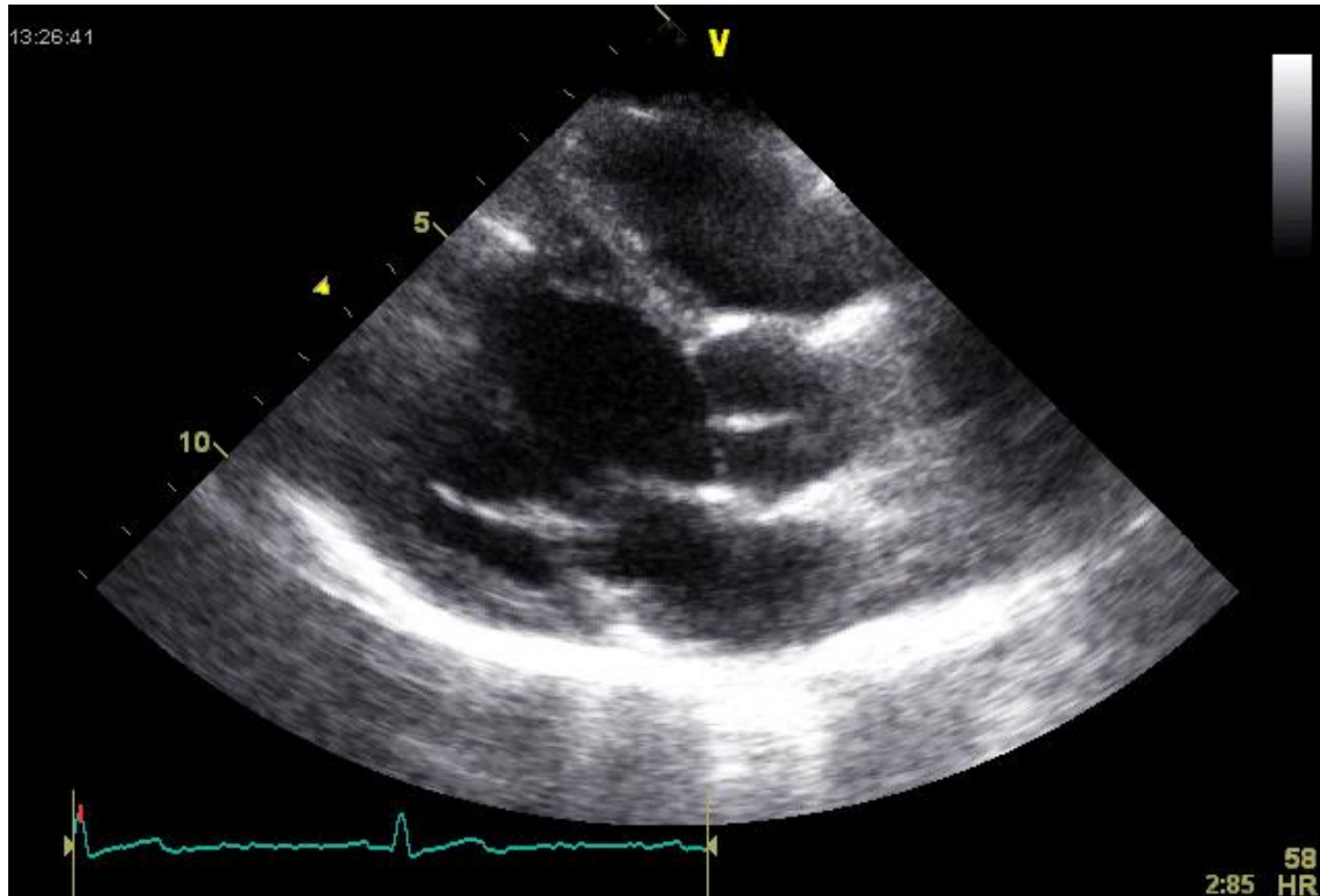
Roberto M. Lang, MD, FASE, FESC, Luigi P. Badano, MD, PhD, FESC, Victor Mor-Avi, PhD, FASE, Jonathan Afilalo, MD, MSc, Anderson Armstrong, MD, MSc, Laura Ernande, MD, PhD, Frank A. Flachskampf, MD, FESC, Elyse Foster, MD, FASE, Steven A. Goldstein, MD, Tatiana Kuznetsova, MD, PhD, Patrizio Lancellotti, MD, PhD, FESC, Denisa Muraru, MD, PhD, Michael H. Picard, MD, FASE, Ernst R. Rietzschel, MD, PhD, Lawrence Rudski, MD, FASE, Kirk T. Spencer, MD, FASE, Wendy Tsang, MD, and Jens-Uwe Voigt, MD, PhD, FESC, *Chicago, Illinois; Padua, Italy; Montreal, Quebec and Toronto, Ontario, Canada; Baltimore, Maryland; Créteil, France; Uppsala, Sweden; San Francisco, California; Washington, District of Columbia; Leuven, Liège, and Ghent, Belgium; Boston, Massachusetts*

Aorte thoracique

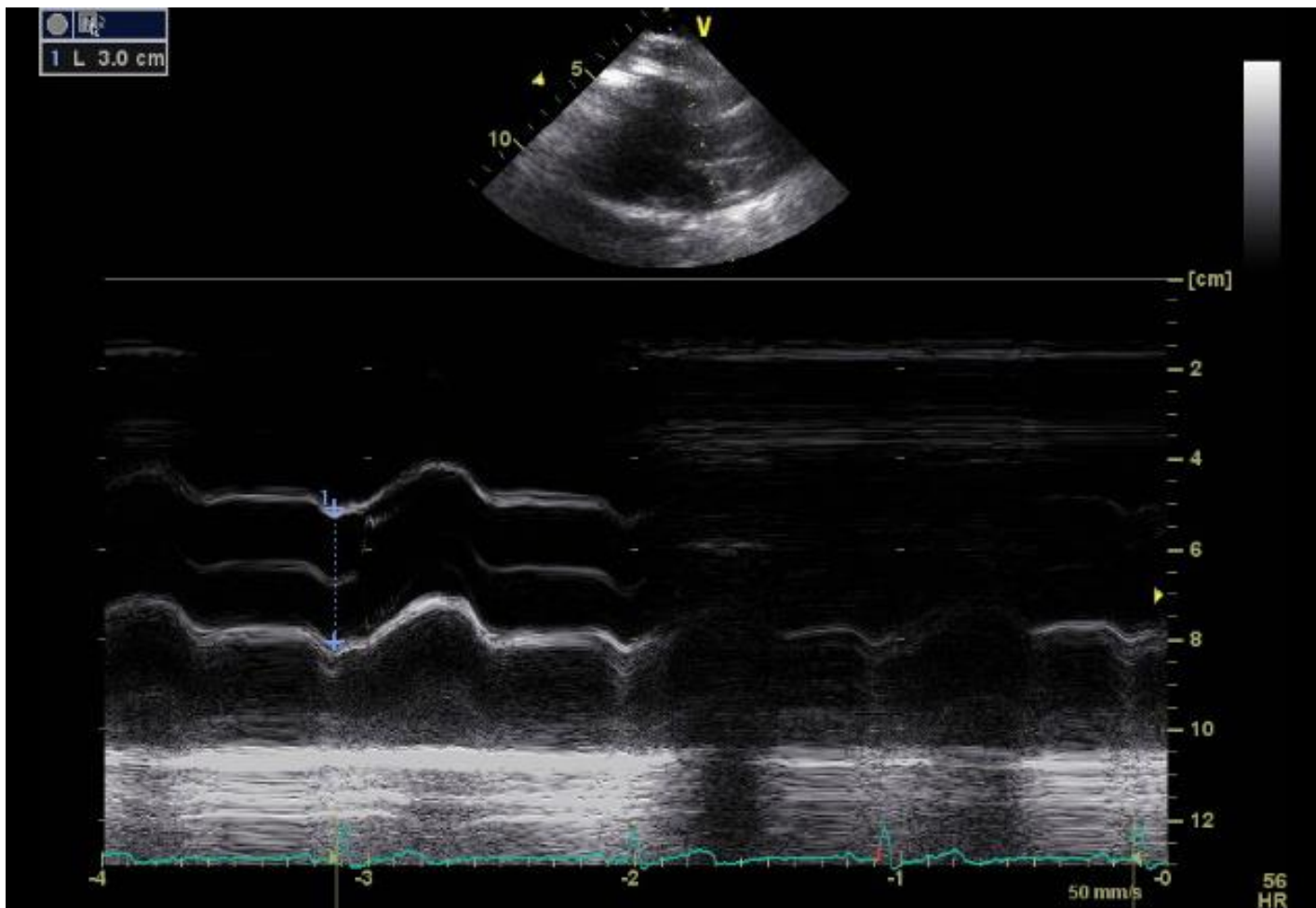
ETT aorte thoracique

- Para-sternale grand axe :
 - Sinus de Valsalva
 - Aorte ascendante
- Supra-sternale :
 - Crosse
 - Aorte descendante

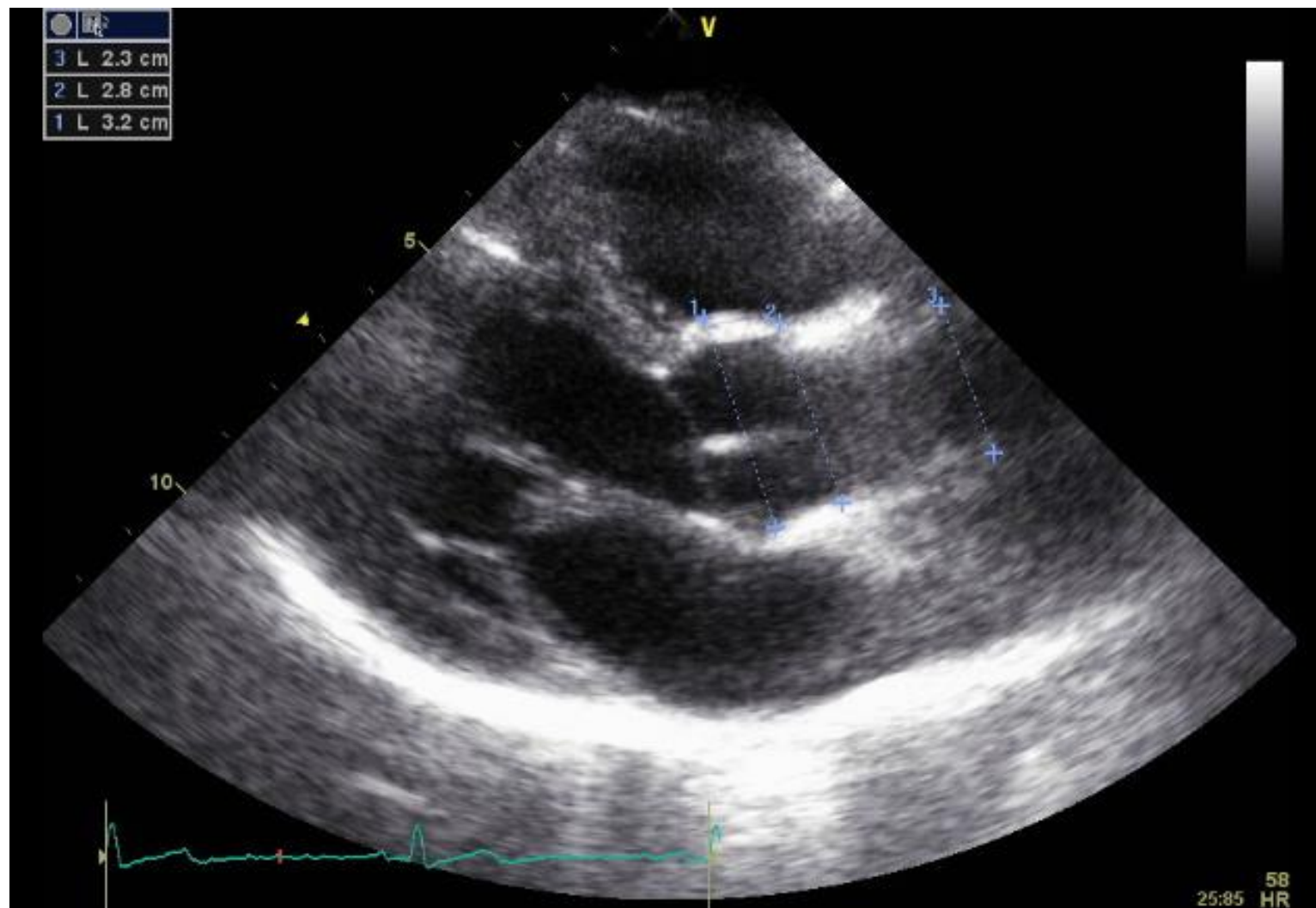
Para-sternale grand axe

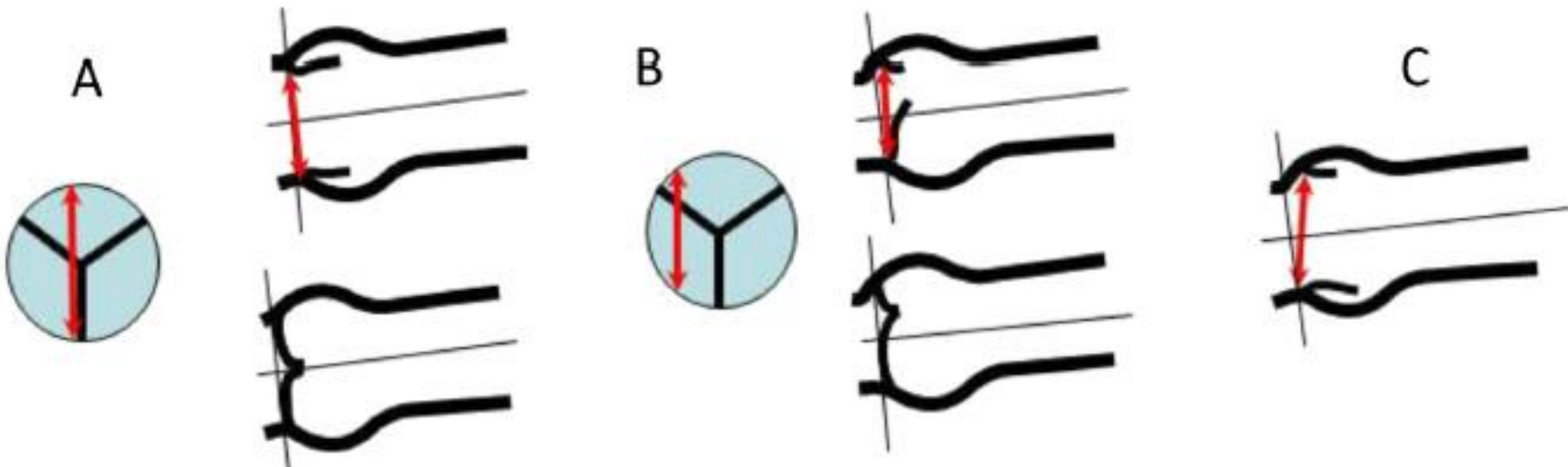
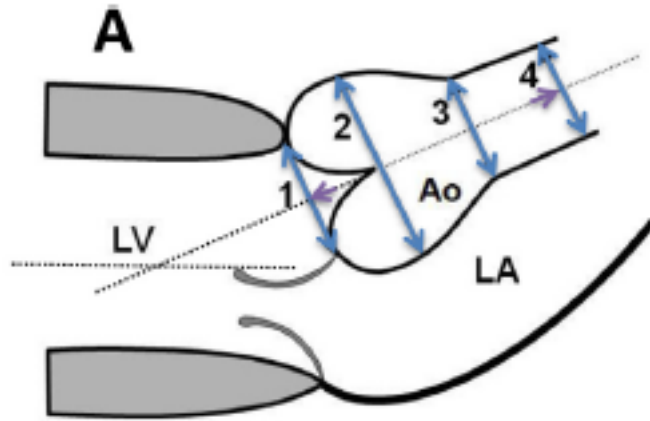


Para-sternale grand axe

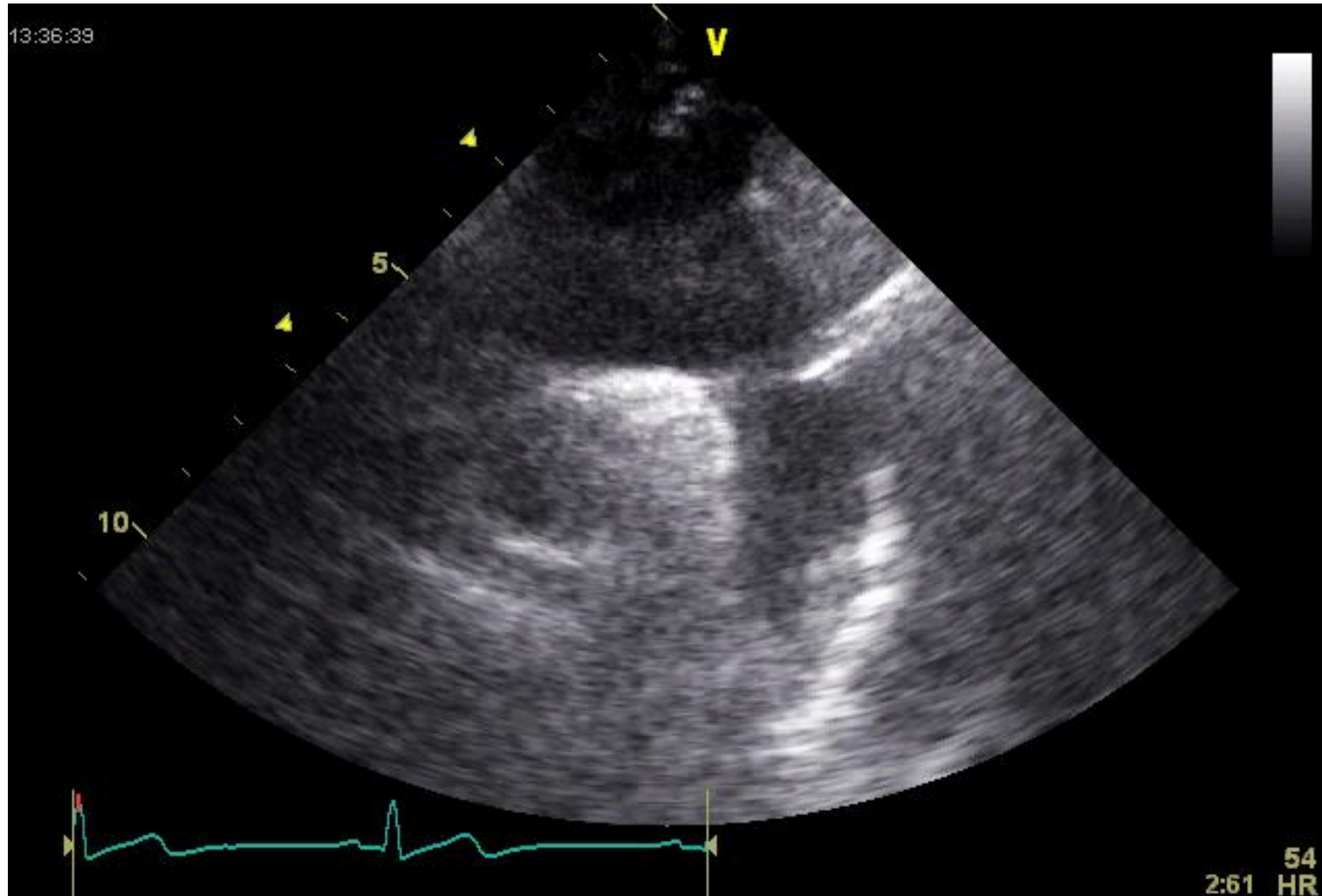


Para-sternale grand axe

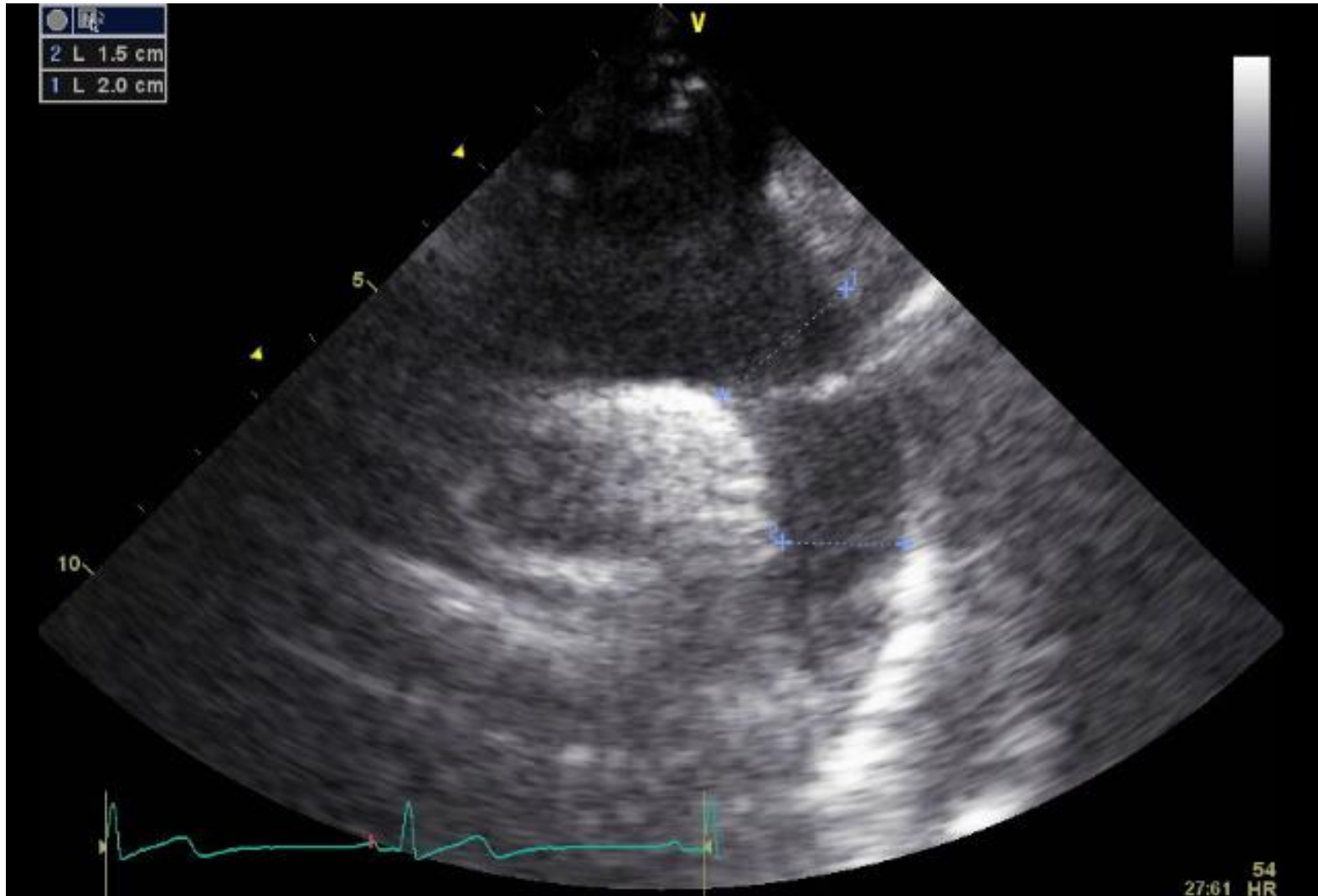




Supra-sternale



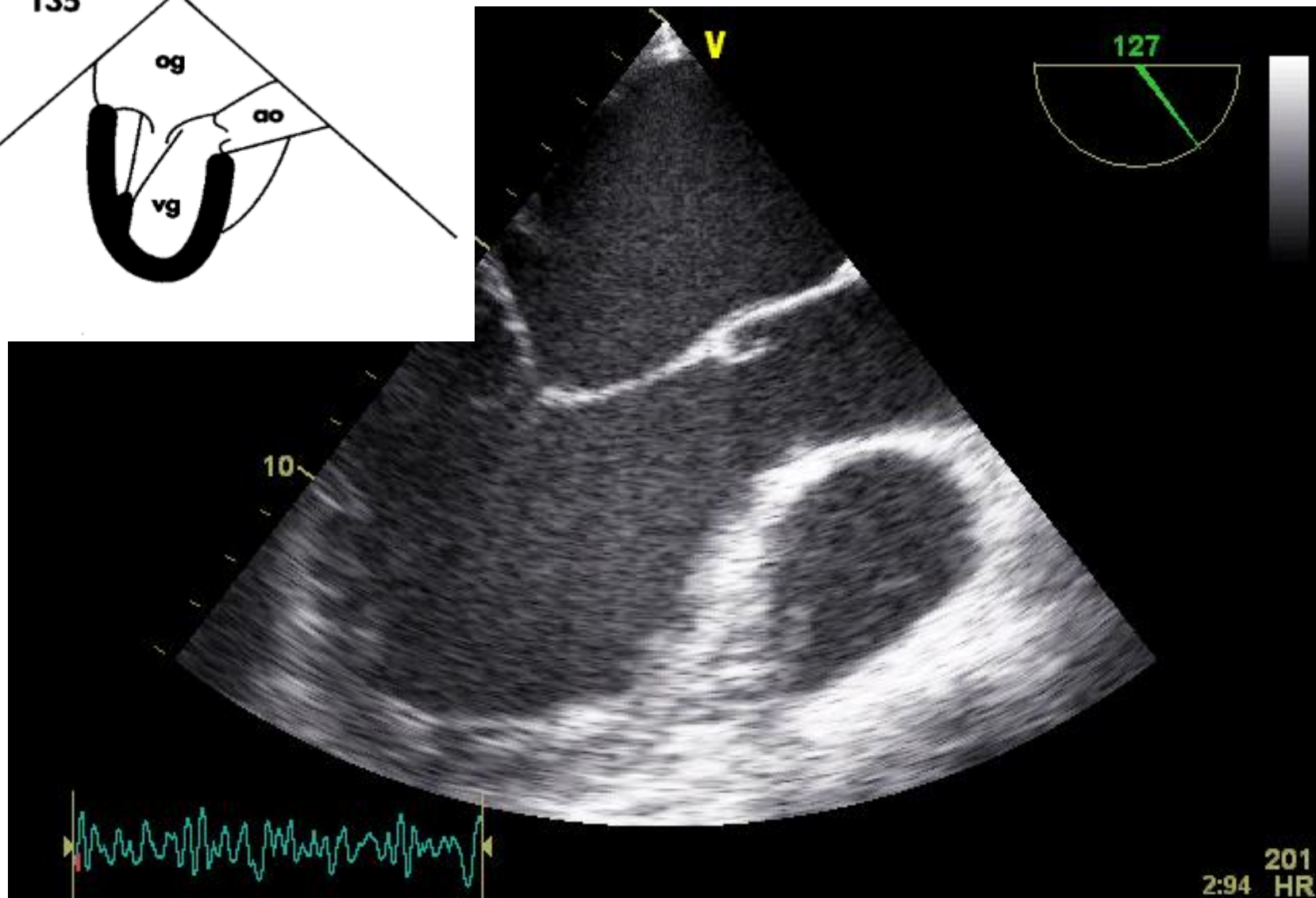
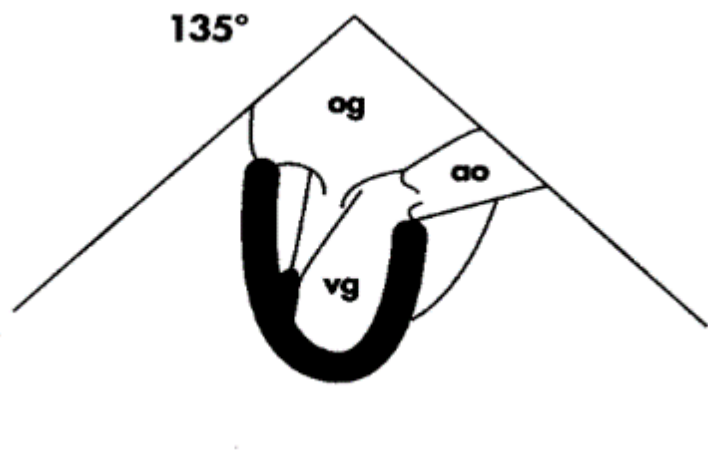
Supra-sternale



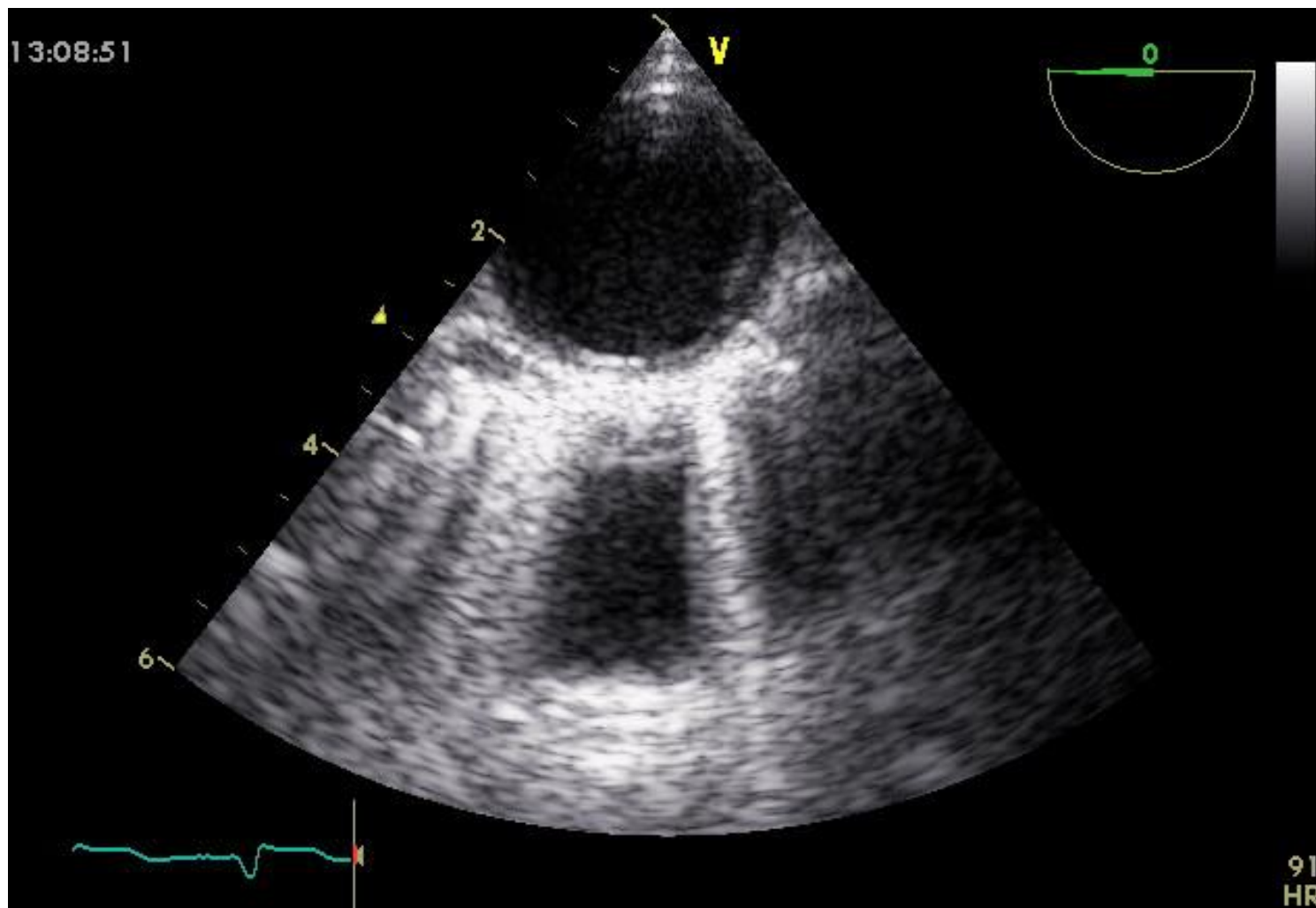
ETO aorte thoracique

- Aorte ascendante : 120°
- Aorte descendante : 0°
- Crosse

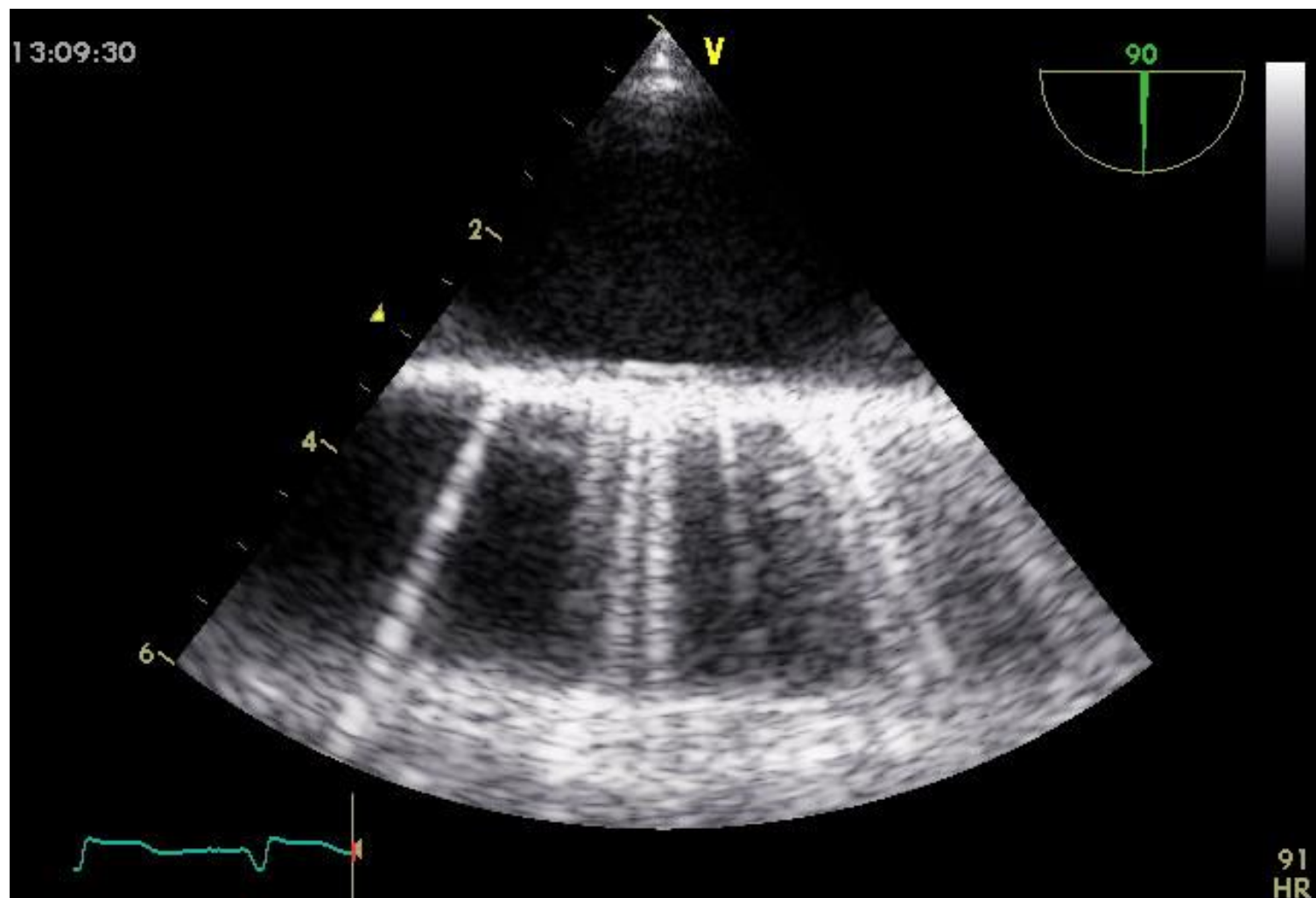
ETO 120-135°



Aorte thoracique descendante



Aorte horizontale



Valeurs normales

- TM aorte ascendante : 22-37 mm
- Bi-dimensionnel :
 - Valsalva : 31-37 mm
 - Ascendante : 21-34 mm
 - Horizontale : 23-29 mm
 - Descendante : 15-19 mm

Table 2 Gender-specific reference values for ascending aorta diameters measured using the leading-edge-to-leading-edge or the inner-edge-to-inner-edge conventions at end-diastole

	Women (n = 122)		Men (n = 96)	
	Range	Upper limit	Range	Upper limit
Leading edge convention				
Aortic root (mm)	30 (27, 32)	35	34 (31, 37)	41
Aortic root/BSA (mm/m ²)	18 (17, 19)	22	18 (16, 19)	21
Aortic root/height (mm/m)	18 (17, 19)	21	19 (18, 21)	24
Sinotubular junction (mm)	27 (25, 29)	31	31 (29, 33)	37
Sinotubular junction/BSA (mm/m ²)	17 (15, 18)	20	16 (15, 17)	19
Sinotubular junction/height (mm/m)	17 (15, 18)	19	17 (16, 19)	21
Tubular (mm)	29 (26, 30)	32	31 (28, 34)	36
Tubular/BSA (mm/m ²)	17 (16, 18)	20	16 (14, 17)	19
Tubular/height (mm/m)	17 (16, 19)	20	17 (16, 19)	22
Inner edge convention				
Aortic root (mm)	28 (25, 29)	32	31 (29, 34)	38
Aortic root/BSA (mm/m ²)	17 (15, 18)	20	16 (15, 18)	19
Aortic root/height (mm/m)	17 (16, 18)	20	18 (16, 19)	22
Sinotubular junction (mm)	25 (23, 27)	29	28 (26, 30)	35
Sinotubular junction/BSA (mm/m ²)	15 (14, 16)	28	14 (13, 16)	28
Sinotubular junction/height (mm/m)	15 (14, 16)	18	16 (15, 17)	20
Tubular (mm)	26 (24, 28)	31	29 (25, 31)	35
Tubular/BSA (mm/m ²)	16 (15, 17)	19	15 (13, 16)	18
Tubular/height (mm/m)	16 (15, 17)	19	16 (14, 17)	20
Aortic wall thickness (mm)	2.0 (2.0, 3.0)	3.0	2.0 (2.0, 3.0)	4.0

Table 14 Aortic root dimensions in normal adults

Aortic Root	Absolute values (cm)		Indexed values (cm/m ²)	
	Men	Women	Men	Women
Annulus	2.6 ± 0.3	2.3 ± 0.2	1.3 ± 0.1	1.3 ± 0.1
Sinuses of Valsalva	3.4 ± 0.3	3.0 ± 0.3	1.7 ± 0.2	1.8 ± 0.2
Sinotubular junction	2.9 ± 0.3	2.6 ± 0.3	1.5 ± 0.2	1.5 ± 0.2
Proximal ascending aorta	3.0 ± 0.4	2.7 ± 0.4	1.5 ± 0.2	1.6 ± 0.3

Adapted from Roman *et al.*¹⁹⁵ and Hiratzka *et al.*²⁰⁴

B. Indications for surgery in aortic root disease (whatever the severity of AR)

Surgery is indicated in patients who have aortic root disease with maximal ascending aortic diameter ^e ≥50 mm for patients with Marfan syndrome.	I	C
Surgery should be considered in patients who have aortic root disease with maximal ascending aortic diameter: ≥45 mm for patients with Marfan syndrome with risk factors ^f ≥50 mm for patients with bicuspid valve with risk factors ^g ≥55 mm for other patients	IIa	C

Situations à risque :

- antécédent familial de dissection
- augmentation de taille > 2 mm/an par la même technique et confirmée par une autre
- IA sévère
- désir de grossesse