Echo-Doppler de l’appareil urinaire

Laurent BRUNEREAU

CHU de TOURS

TUSAR 2023

Technique d'examen

- <u>Sonde abdominale</u> :
  - Sonde courbe
  - 3 à 5 Mhz
- <u>Rein = Organe mobile</u> :
  - Inspiration-expiration
  - Apnée
- <u>Fenêtre acoustique</u> :
  - Attention air/os
  - Décubitus latéral

Technique d’examen

- Abord rein droit :
  - Antérieur ou antéro-latéral
  - Foie = fenêtre acoustique

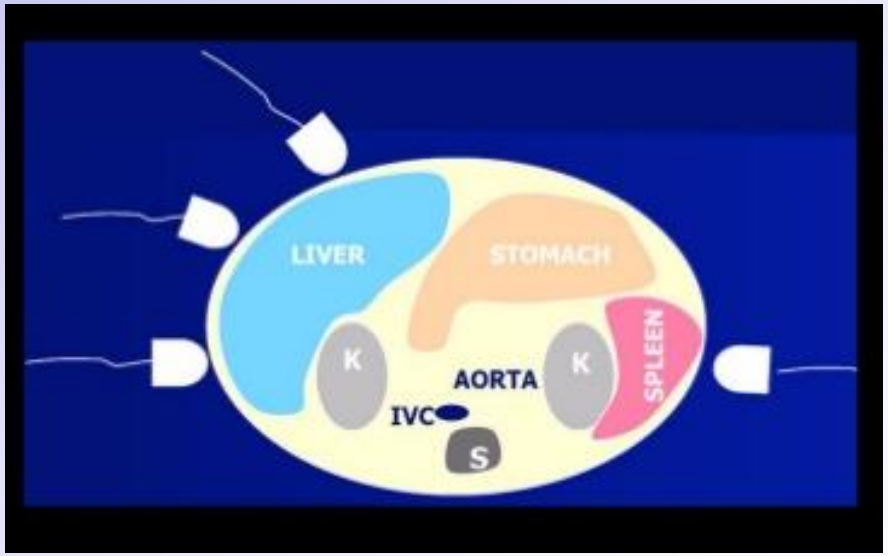

- Abord rein gauche :
  - Postéro-latéral
  - Rate = fenêtre acoustique
  - Attention angle colique

Technique d’examen

- Abord rein droit :
  - Coupe longitudinale (grand axe)
  - Coupe transversale (petit axe à l’équateur)

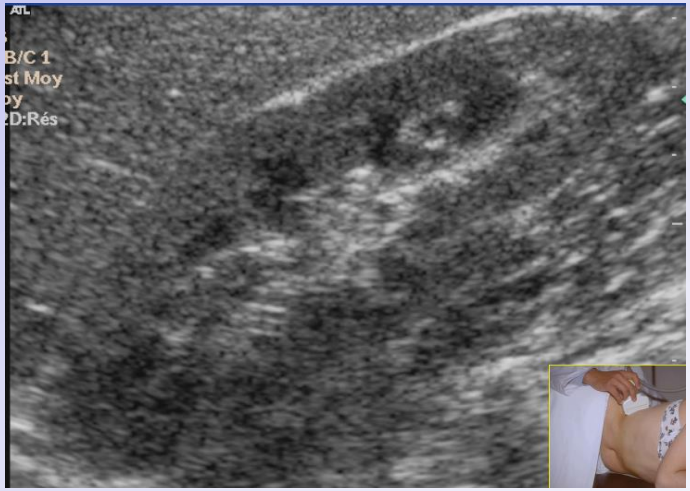

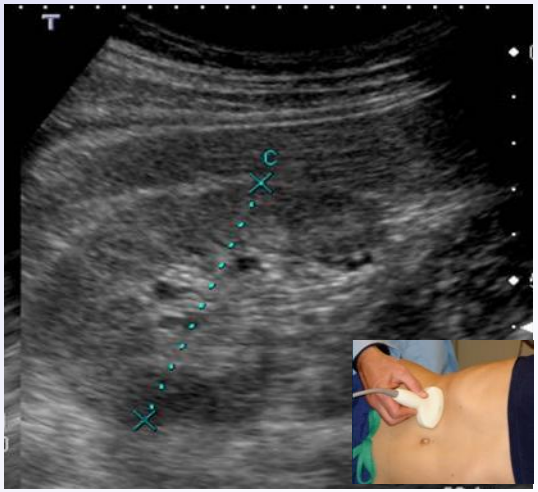

Technique d’examen

- Abord rein gauche :
  - Coupe longitudinale (grand axe)
  - Coupe transversale (petit axe à l’équateur)

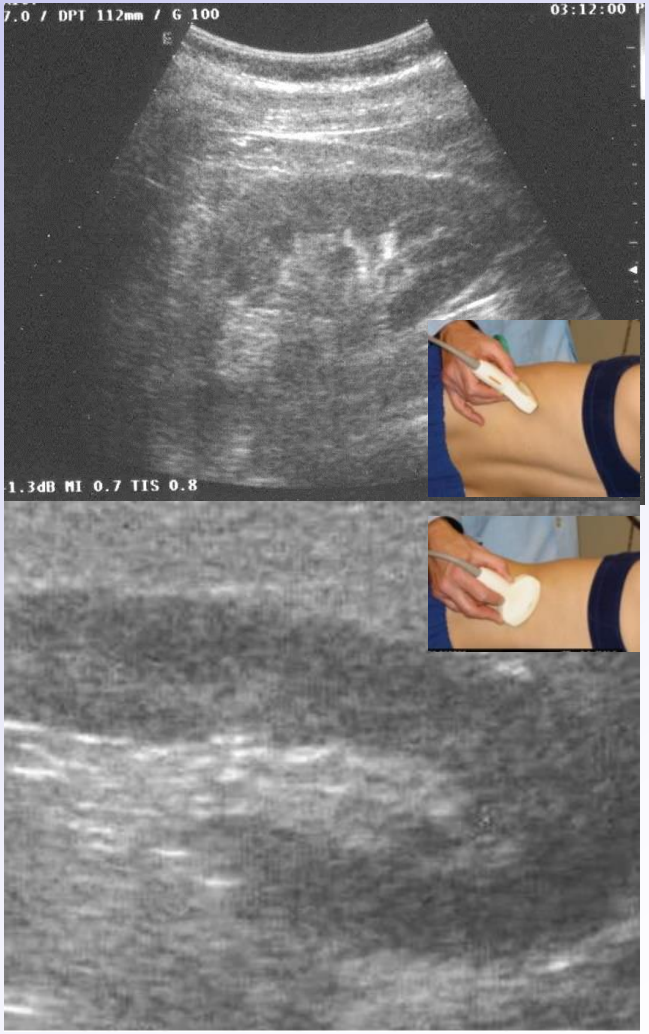

Mensurations des reins

- Variabilité +++
  - Répéter les mesures
  - Erreurs par défaut
- Valeurs :
  - Long = 11 cm et +
  - Trans = 4 à 6 cm

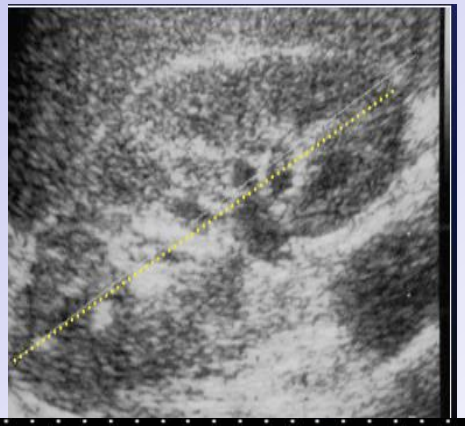

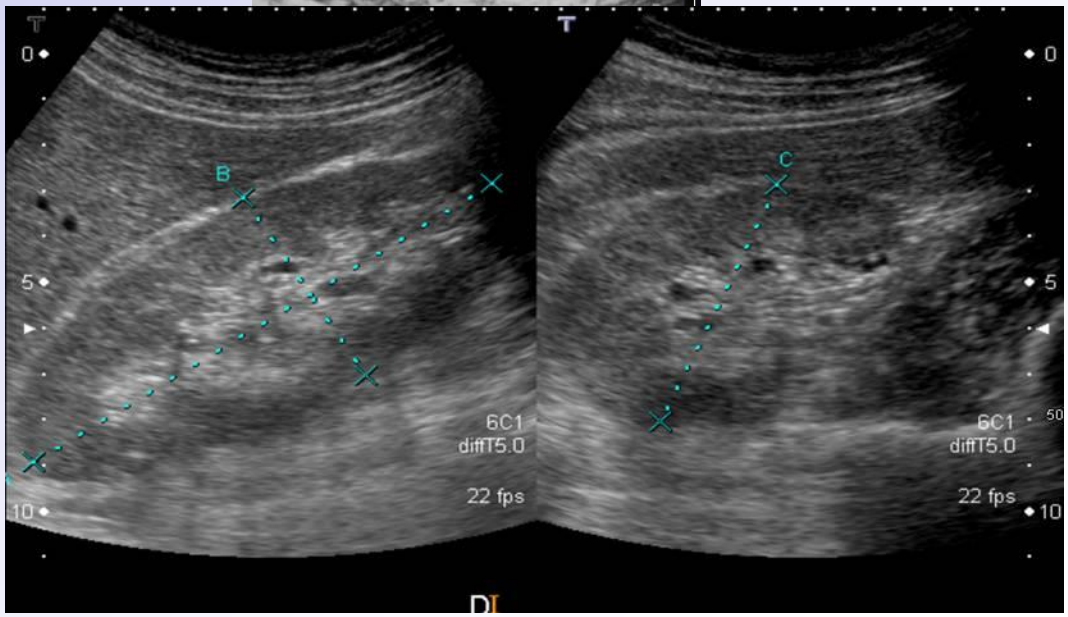

Parenchyme rénal

- La corticale :
  - Cortex rénal
  - Colonnes de Bertin
- La médullaire :
  - Pyramides de Malpighi (8 à 13)
  - Papilles

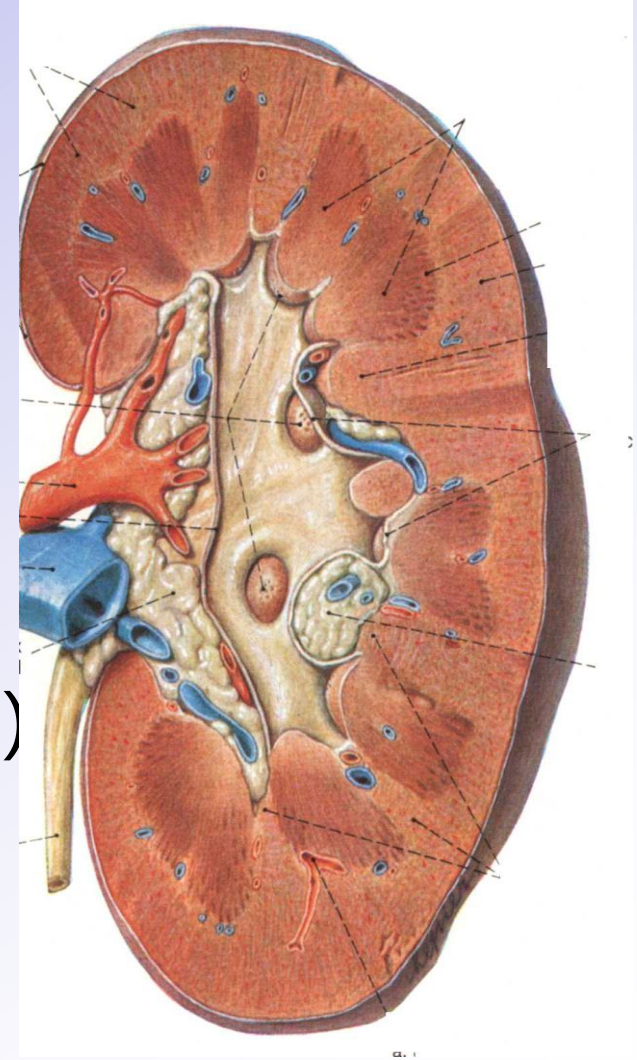

Parenchyme : échostrucutre

- Cortex :
  - Isoéchogène foie – rate
  - Épaisseur 13 à 16 mm
- Médullaire :
  - Pyramides hypoéchogènes
- Différenciation
  - Cortico-médullaire
- Contours :
  - lisses

Lobulations foetales

- Incisures dans le cortex en regard des colonnes de Bertin
- Zones de fusion des lobes

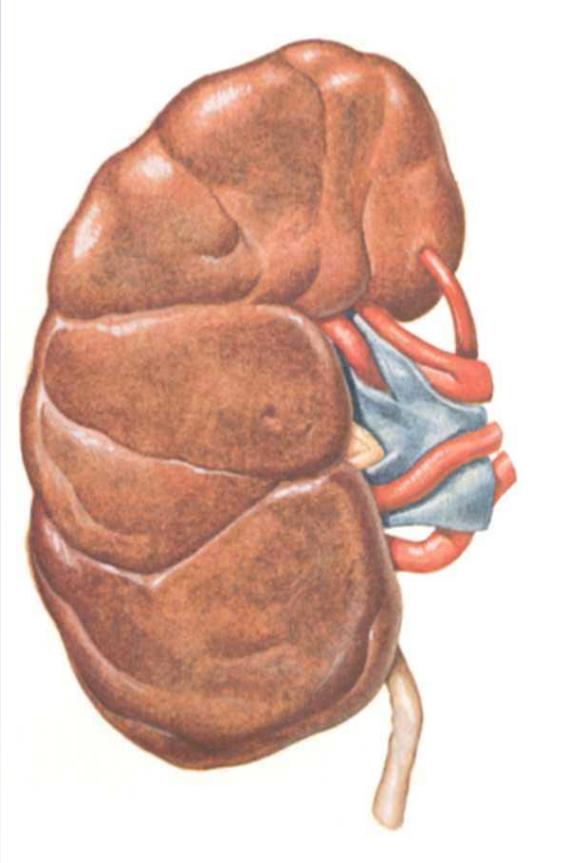

Lobulations foetales

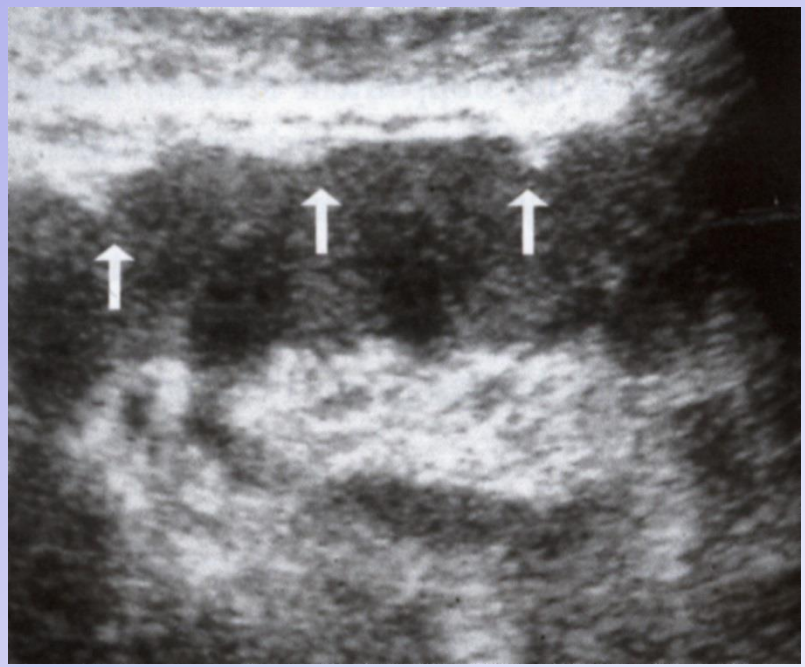

US

CT

Bosse rénale gauche

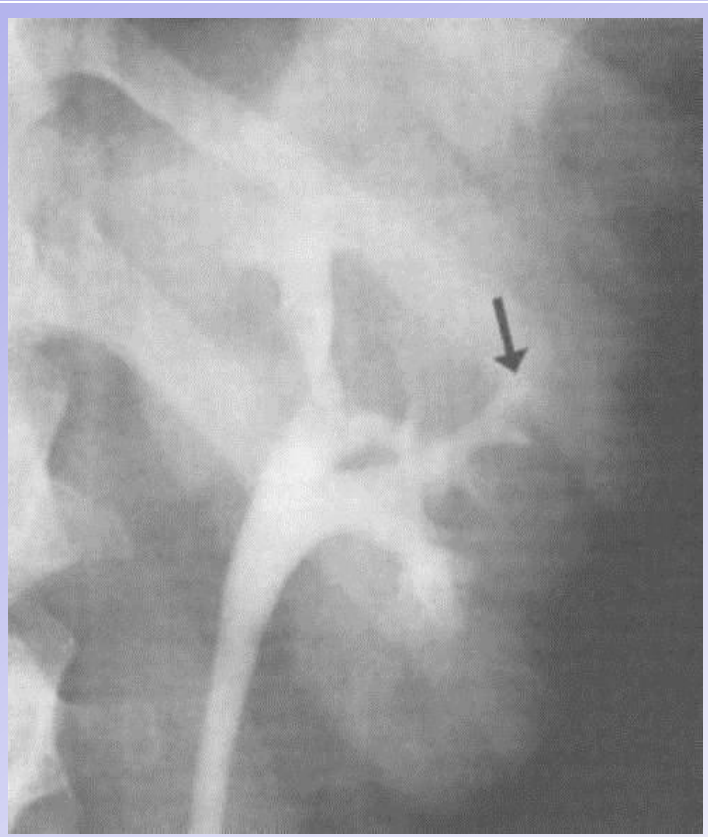

UIV

US

Sinus : échostructure

- Variabilité +++
  - Graisse
  - Cavités

- Différenciation
  - Cortico-sinusale

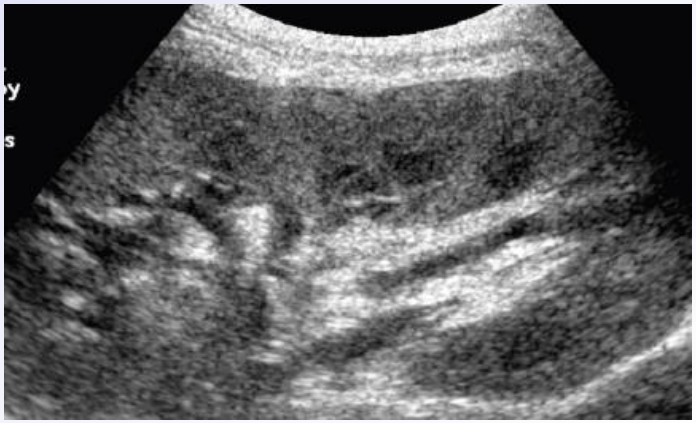

Sinus : échostructure

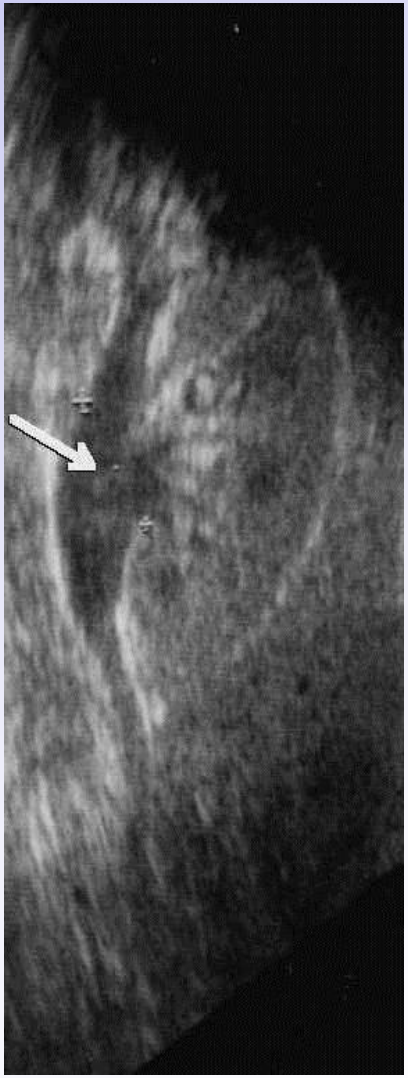

Pseudomasses du sinus

- Hypertrophie colonne de Bertin et hypertrophie lobaire :
  - Tissu cortical normal mais ectopique dans les sinus
  - Distribution vasculaire normale
- Double appareil :
  - Deux plages sinusales séparées par du cortex

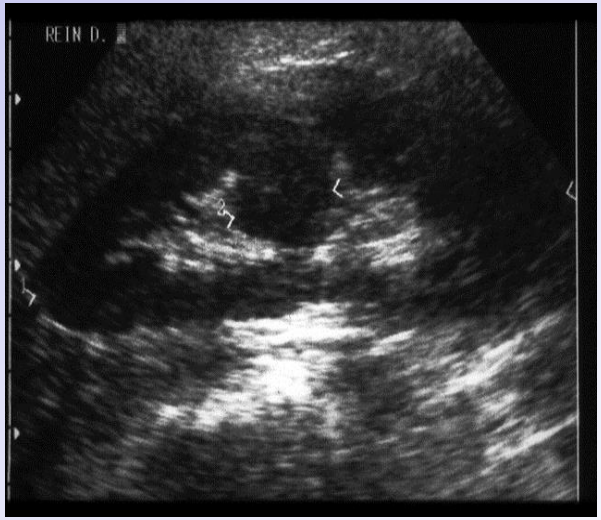

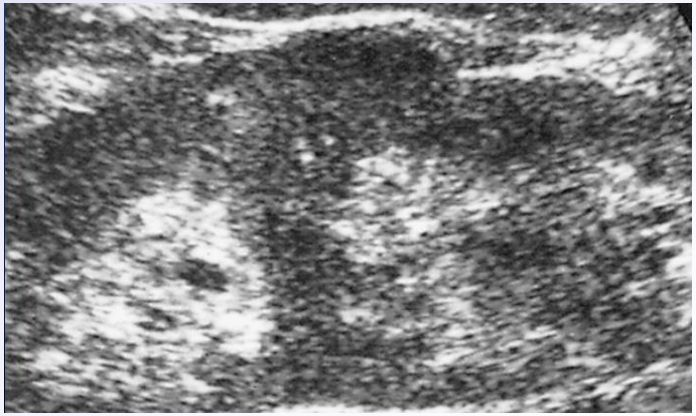

Lipomatose sinusale

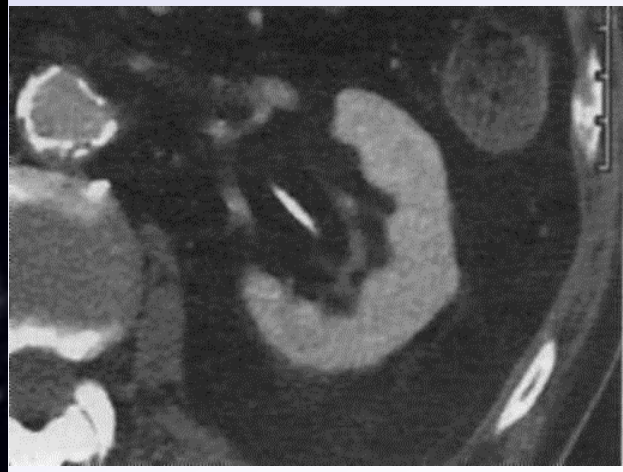

UIV

US

CT

Kystes parapyéliques

US

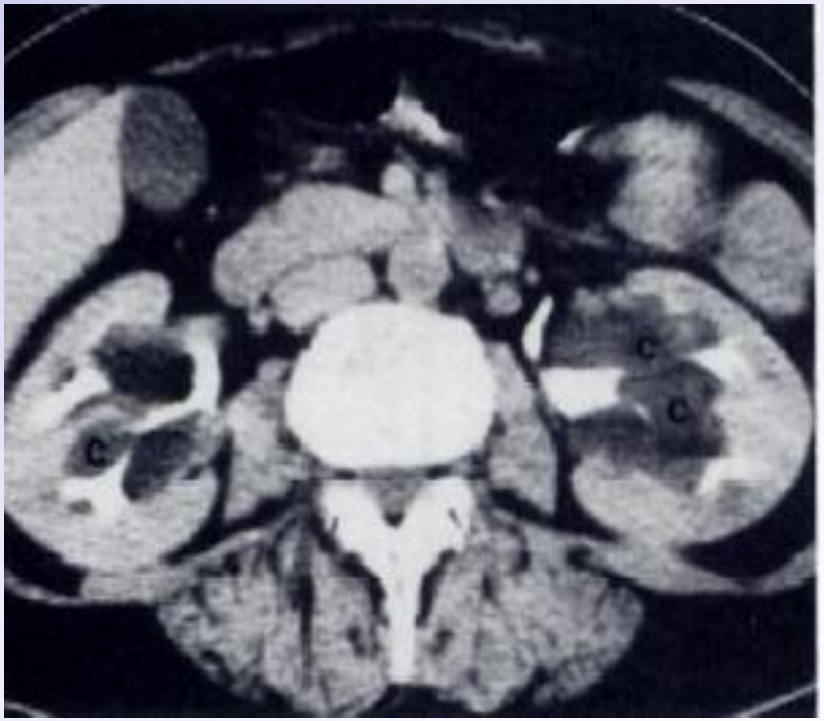

CT

Doppler

Couleur + pulsé : Mesure artères interlobaires +++

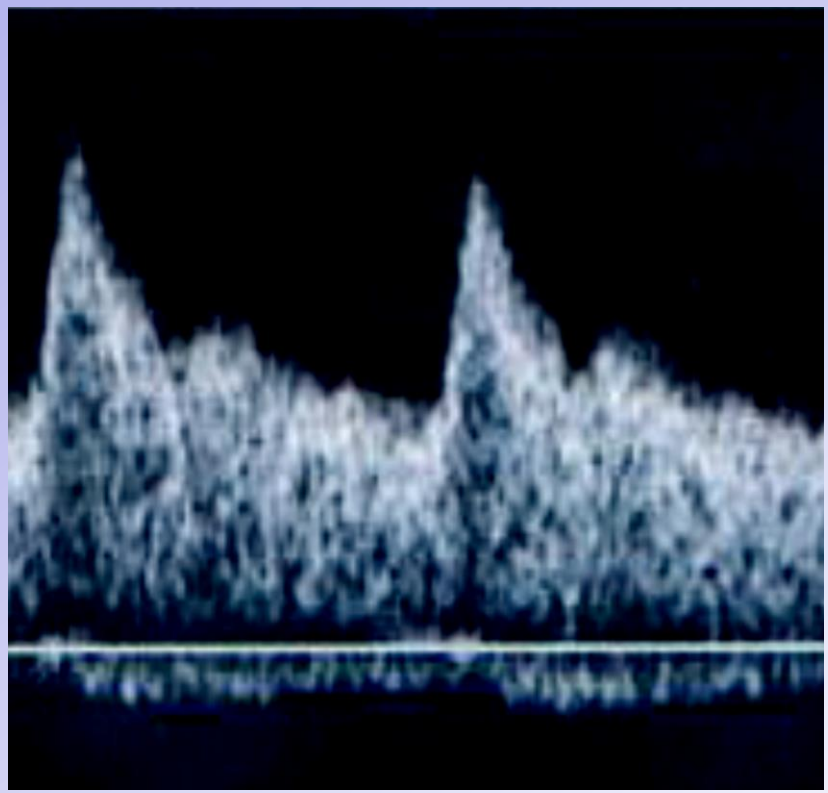

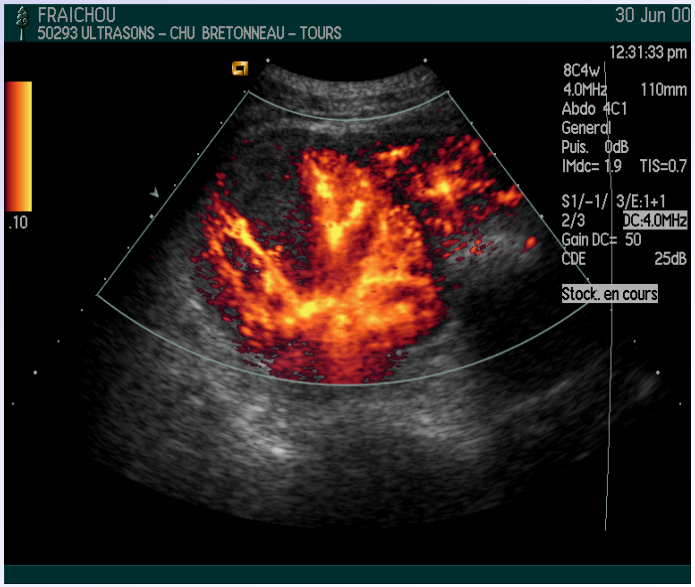

Doppler pulsé : IR = 0,7. Pas de différence D-G > 0,1

Indications écho rénale

- Syndromes cliniques :
  - Insuffisance rénale
  - Colique néphrétique
  - Lombalgie fébrile
  - Hématurie
- Analyse :
  - Taille des reins
  - Morphologie des reins
  - Anomalie des voies excrétrices

Insuffisance rénale

- IR obstructive :
  - Dilatation CPC +/- uretères. Si ancien, amincissement du cortex.
  - Attention kystes et bassinet extra sinusal

Insuffisance rénale

- IR aiguë :
  - Reins de taille normale ou augmentée
  - Différenciation CM normale ou accentuée
  - Différenciation CS normale ou diminuée

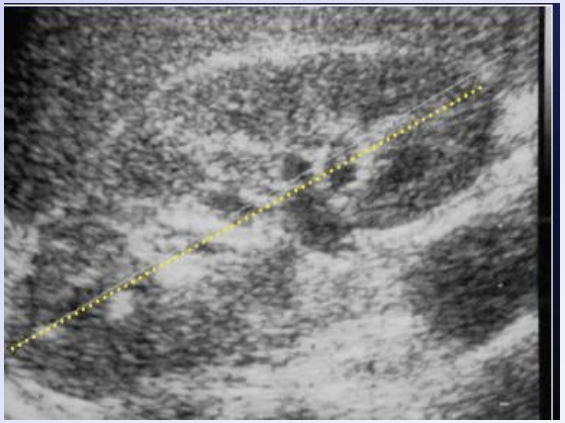

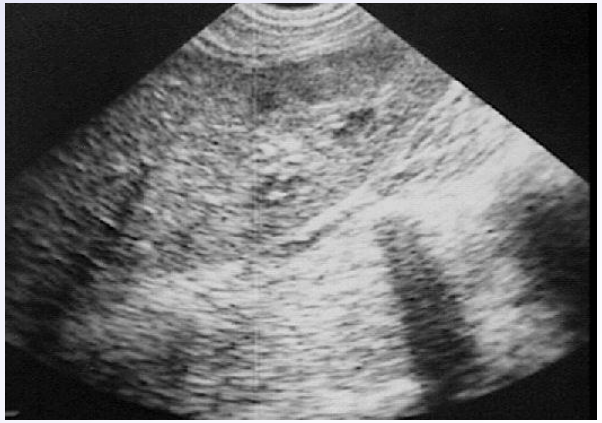

Insuffisance rénale

- IR chronique :
  - Reins de petite taille
  - Différenciation CM et CS altérées
  - +/- encoches corticales (cicatrices)

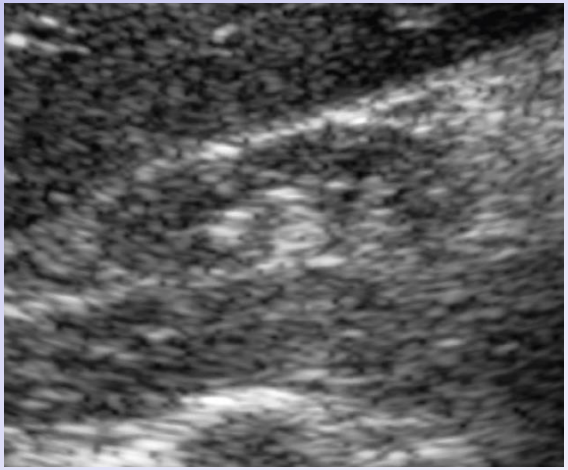

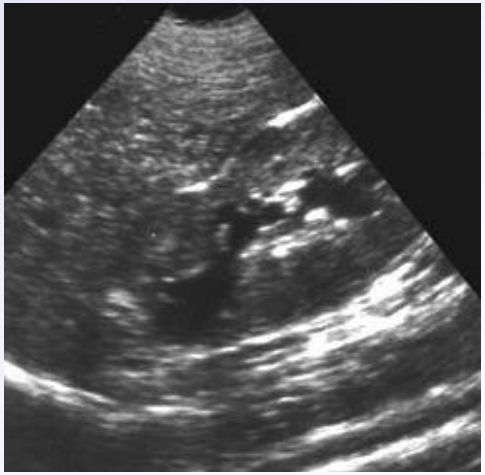

Colique néphrétique

- Sémiologie : directe (lithiase) et indirecte (dilatation, jet)
  - lithiase intra urétérale = image hyperéchogène + cône d'ombre postérieur
  - Dilatation CPC inconstante (attendre plusieurs heures ou lithiase non obstructive au moment de l'examen)

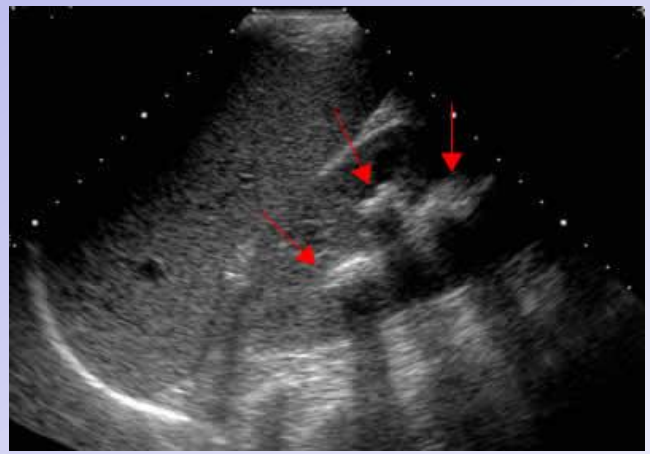

Colique néphrétique : Doppler

- Jet urétéral intra vésical
- Artéfact de scintillement : lithiase

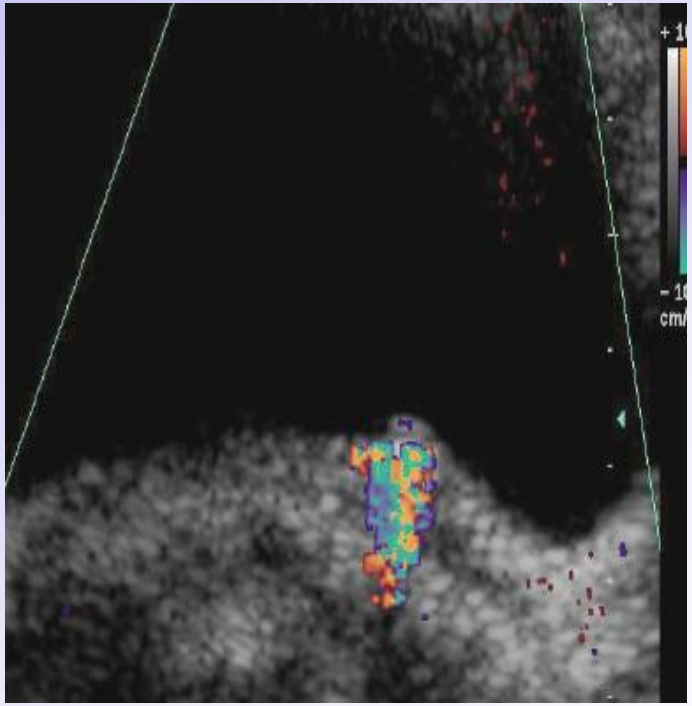

Colique néphrétique

- Sémiologie : lithiase ? dilatation ? jet urétéral ?
- Inconvénients :
  - nombreux faux -
  - localisation de l'obstacle
- Performances : diagnostic de colique néphrétique
  - Se = 19-84%, Sp = 85%
  - écho + Doppler : Se = 84%, Sp = 85%

Colique néphrétique

- <u>Sémiologie : index de résistance</u>
  - Nl ≅ 0,7. ≠ entre les deux reins entre 0,08 et 0,1
  - Obstacle aigu : augmentation de l ’index de résistance du coté de l’obstacle (≠ > 0,1).
  - Présent entre 6 h et 48 h.
  - Faux + : toutes les pathologies rénales médicales
  - Faux - : utilisation d ’AINS

Lombalgie fébrile

- PNA :
  - Œdème rénal
  - Cortex hyperéchogène : diffus ou focal
  - Collection hypoéchogène : abcès
  - Scanner > Echo

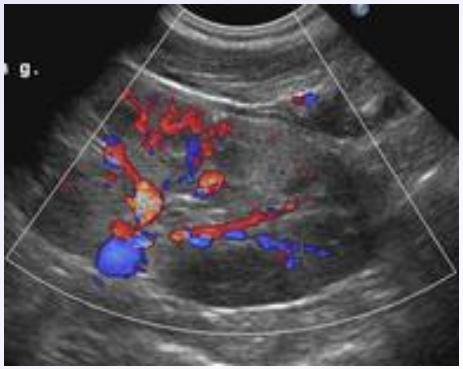
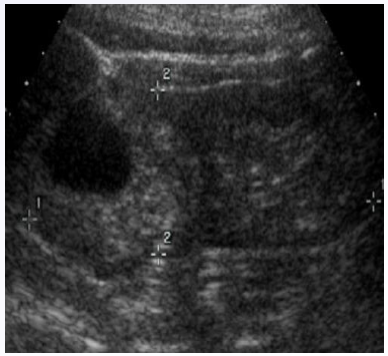

Lombalgie fébrile

- PNA emphysémateuse :
  - Zones hyperéchogènes dans cortex ou CPC
  - Scanner +++

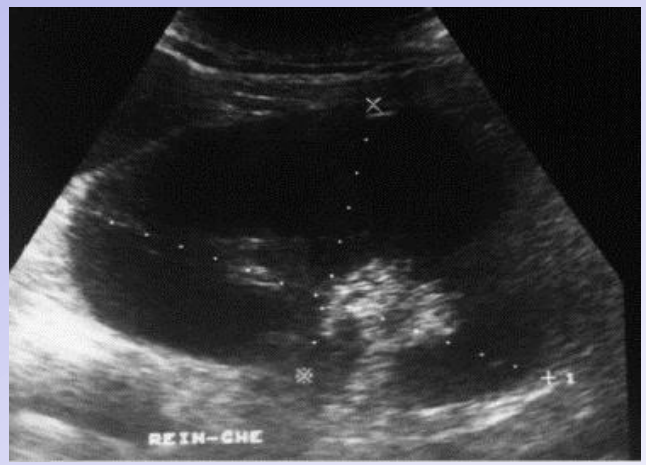

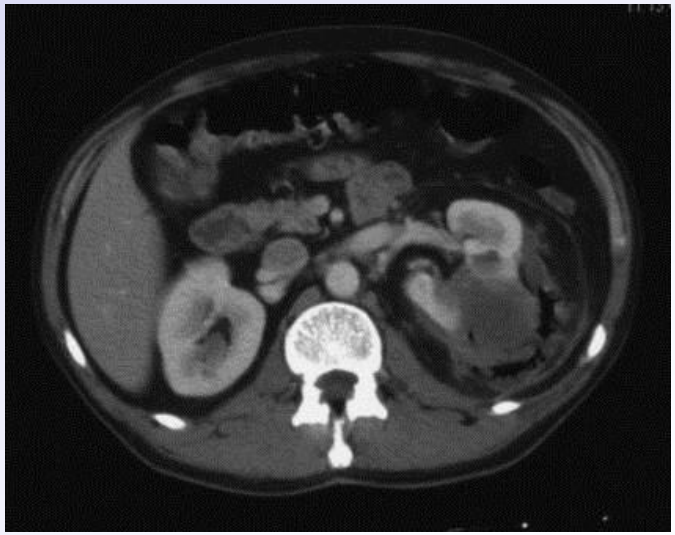

Lombalgie fébrile

- Pyonéphrose :
  - Dilatation CPC (inconstante)
  - CPC épaissies, urines échogènes
  - Cause de l’obstacle inconstamment visible

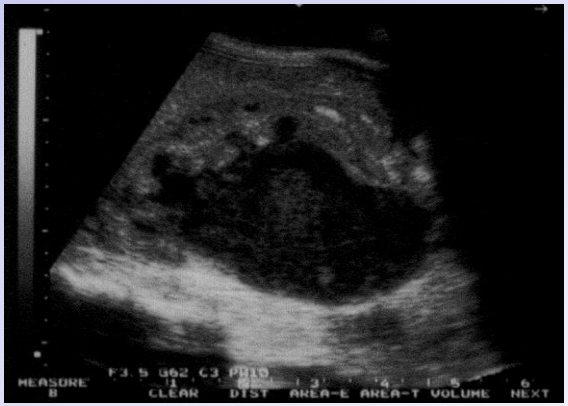

Hématurie

- Post traumatique :
  - Hématome périrénal : image hypo-hyperéchogène
  - Fracture de rein
  - Hématome rétro péritonéal

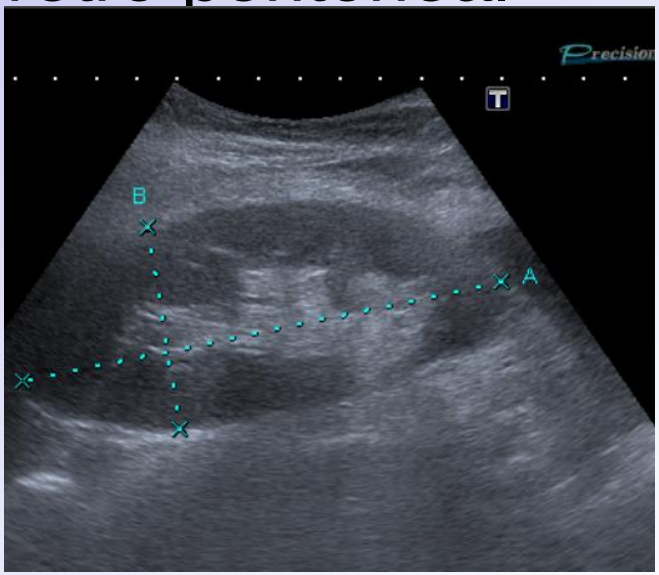

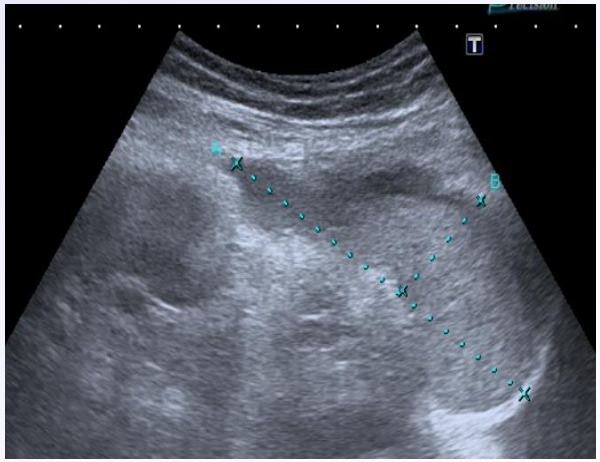

Hématurie

- Tumeurs :
  - Expansive : syndrome de masse : cancer, angiomyolipome
  - Infiltrante : urothéliome

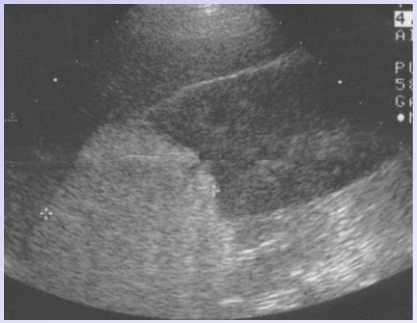
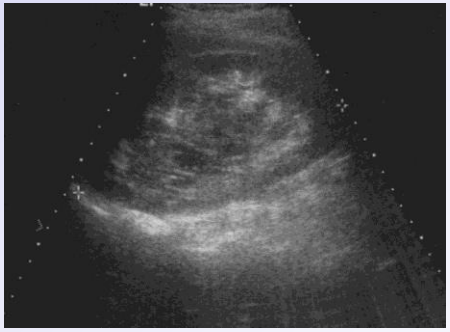

Hématurie

- Lithiase urinaire :
  - Image hyperéchogène avec cône d’ombre

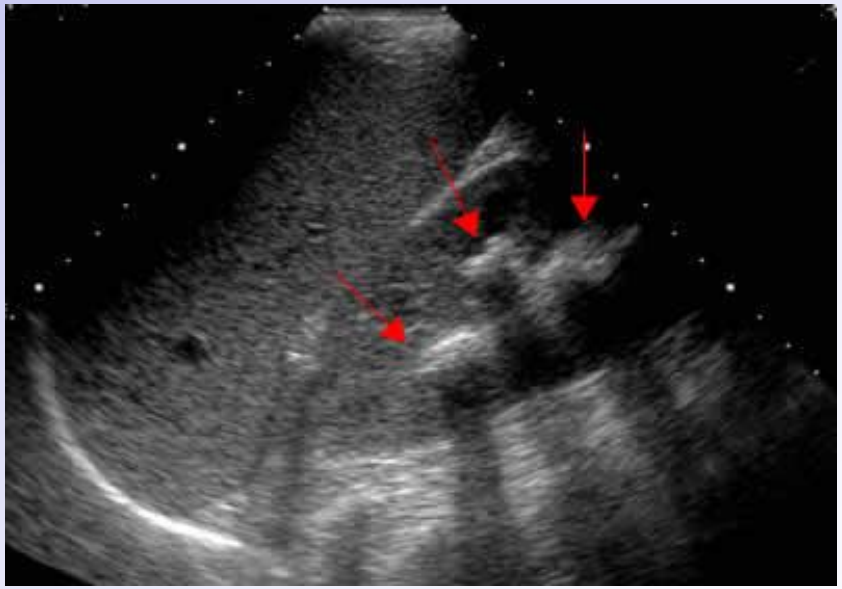

Sémiologie d'une masse rénale : échographie

- Anéchogène = liquide citrin

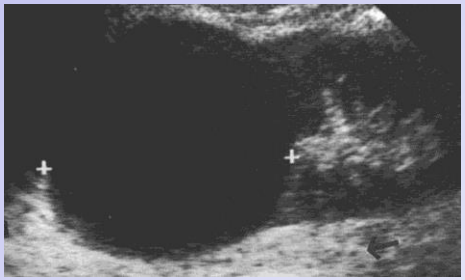

Kyste

- Isoéchogène = liquide épais ou hémorragique, tissu ??

???

- Hyperéchogène : liquide épais ou hémorragique, tissu, graisse ??

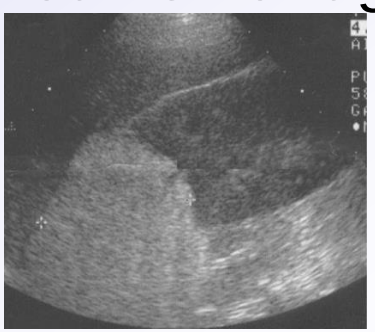

???

ECUS = Injection IV de contraste : microbulles (sonovue) + analyse continue et prolongée

<u>Précaution</u> : pathologie cardio-vasculaire instable

IV - → IV +

Rehaussement = vascularisation

???

Si - : pas de vaisseau

Si + : vascularisation certaine

ECUS et masse rénale

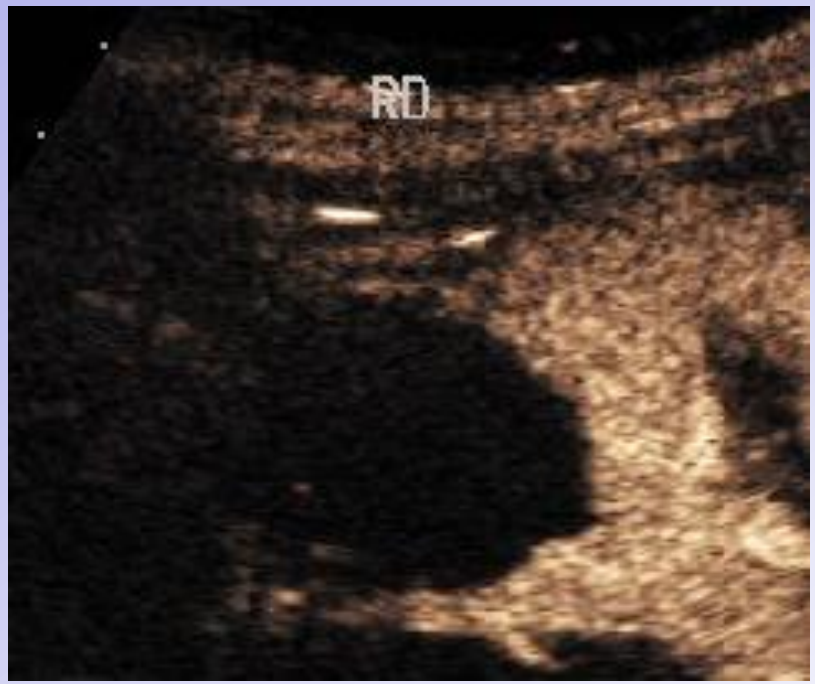

IV -

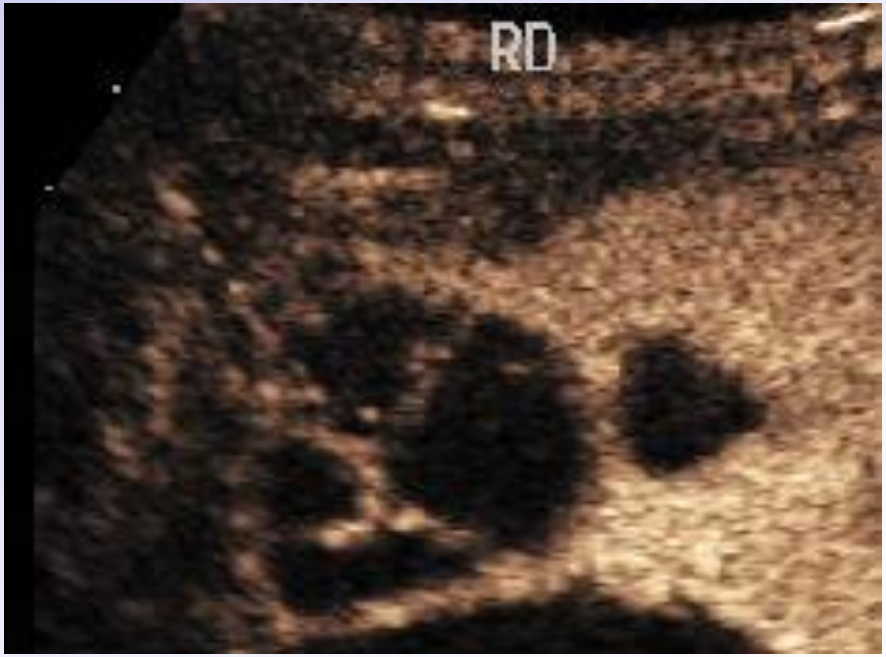

IV +

ECUS et masse rénale

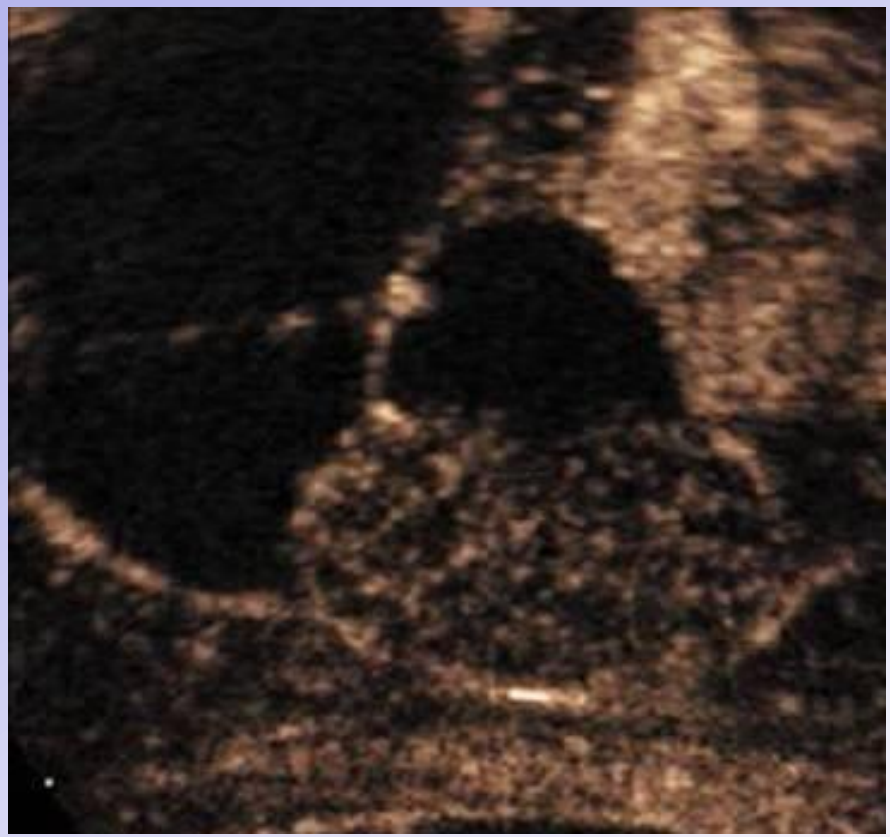

IV -

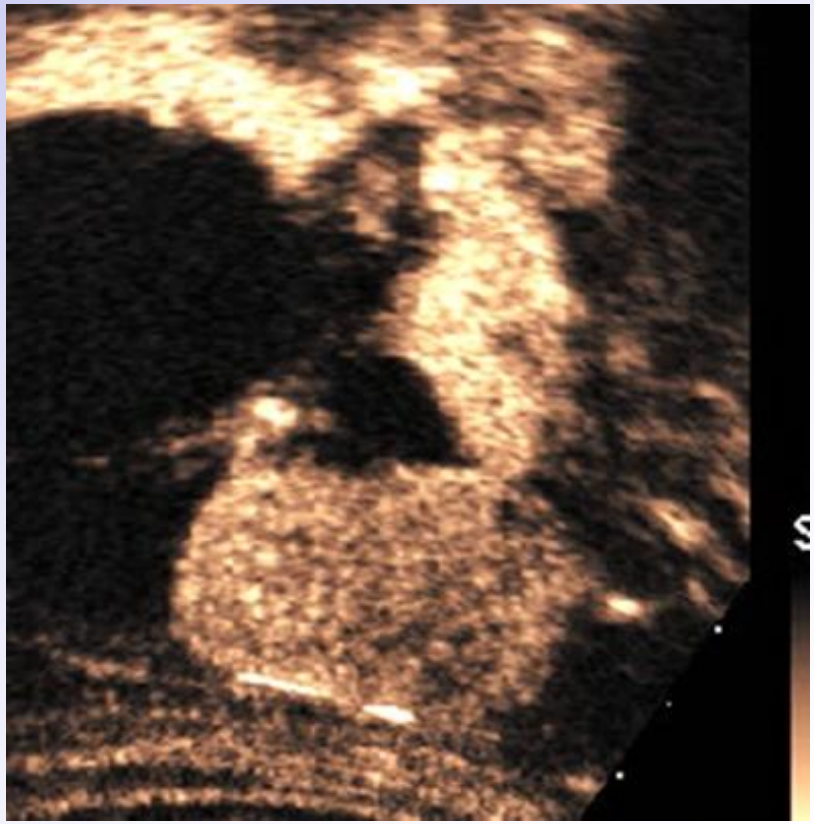

IV +

Vessie

- Etat normal
  - Paroi fine (< 4 mm)
  - Contenu transonore
  - Pas de résidu post mictionnel (< 50 cc)
- Pathologies :
  - HBP et vessie de lutte
  - Urothéliomes et hématurie

Vessie pré miction :
Lg x la x ht en cm3

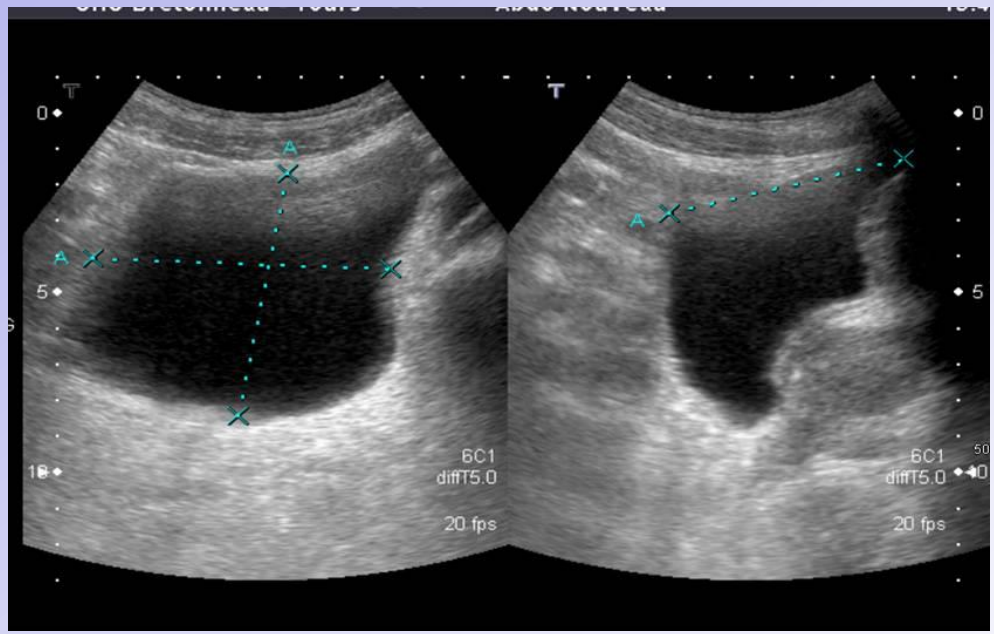

Vessie post miction :
absent
négligeable
ou Lg x la x ht en cm3

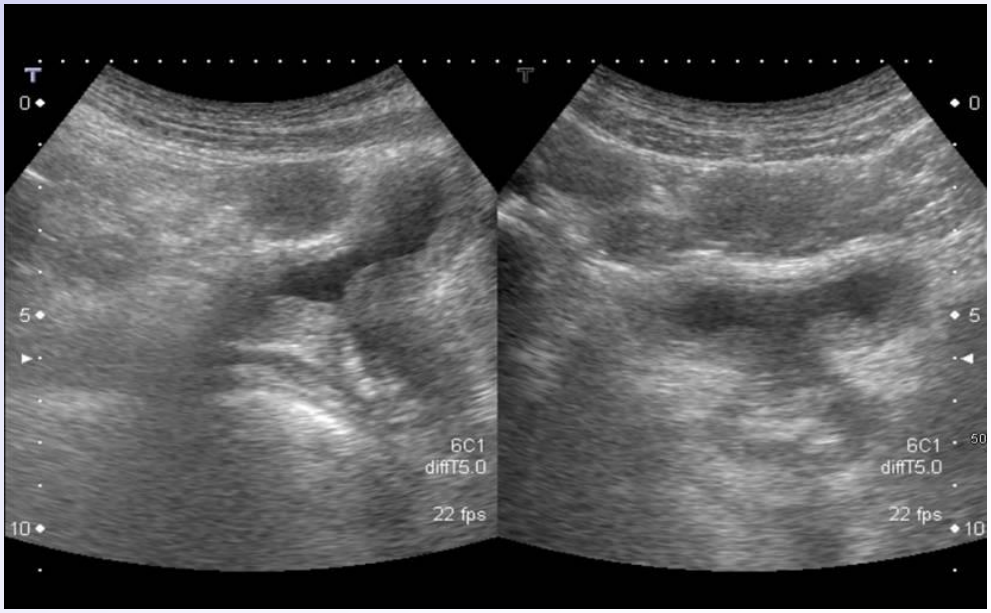

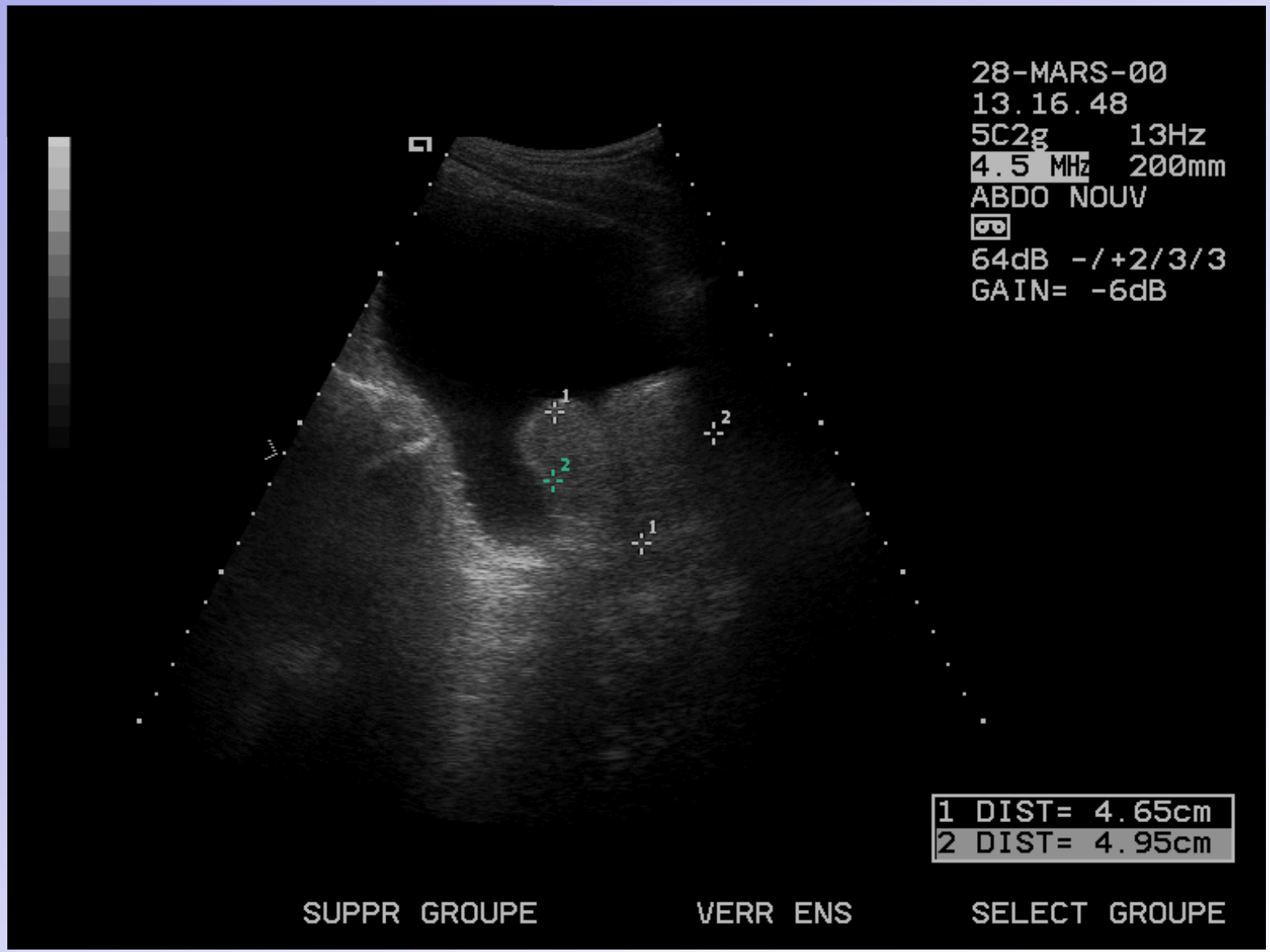

HBP avec lobe médian

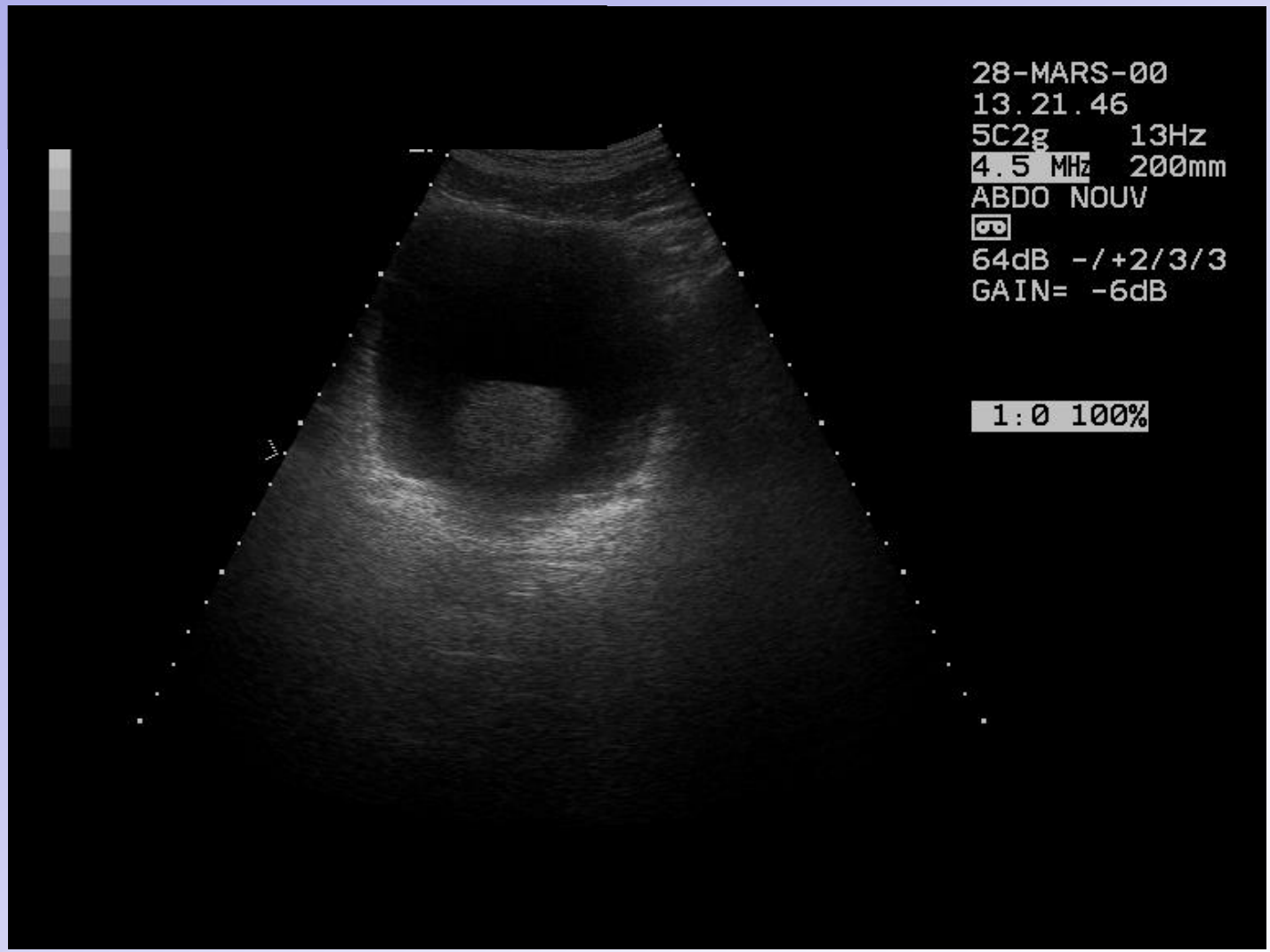

HBP avec lobe médian

HBP

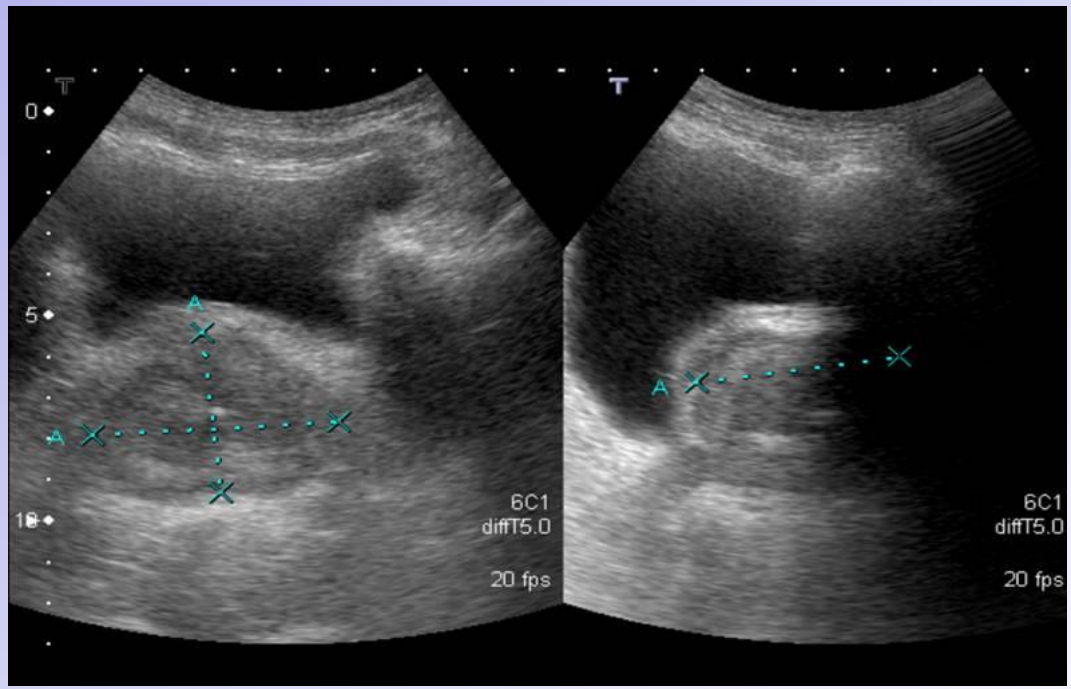

HBP avec lobe médian

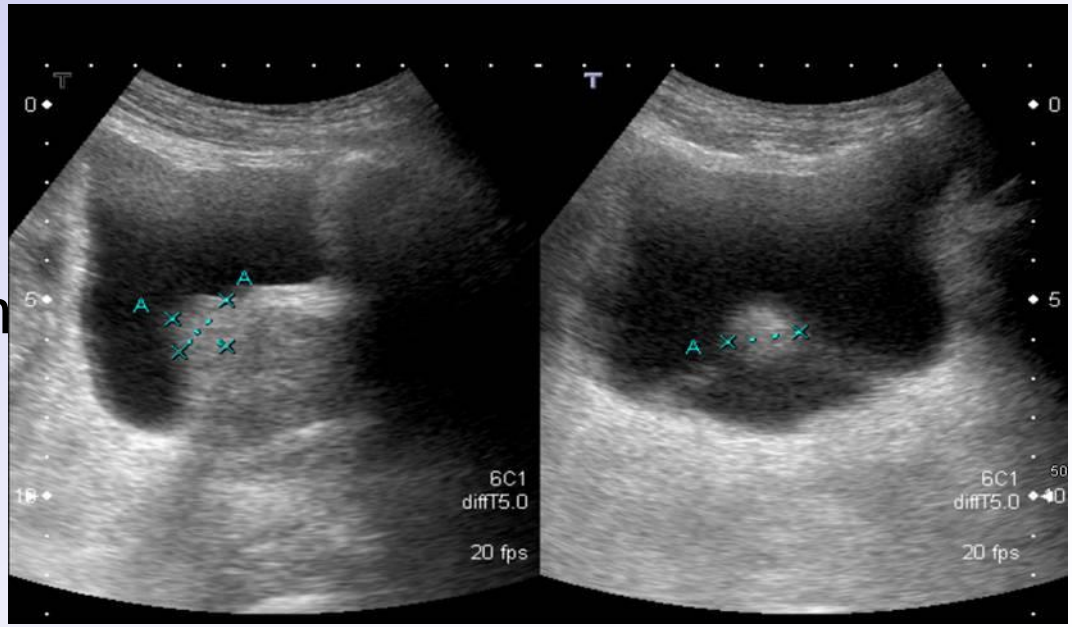

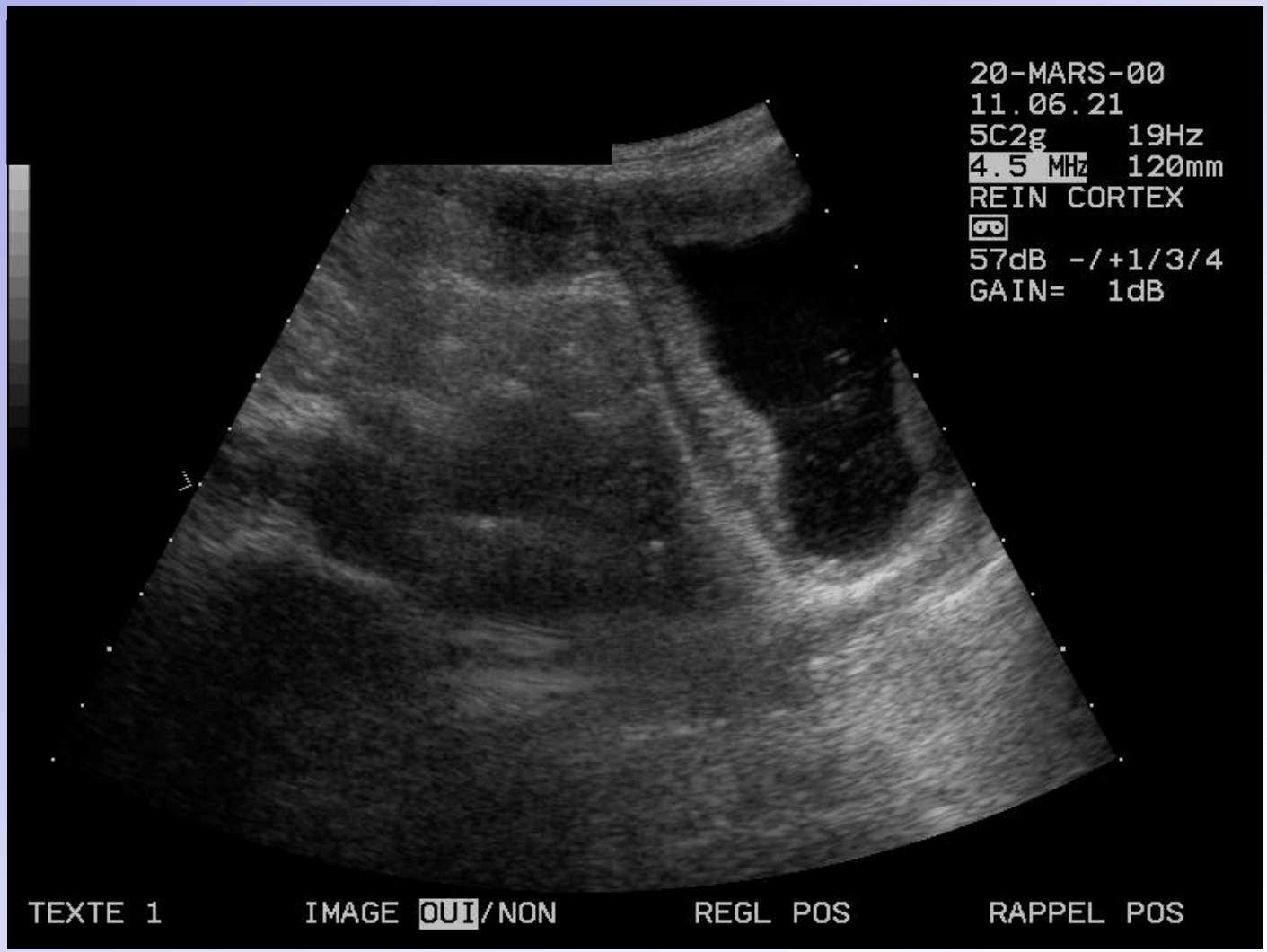

Vessie de Lutte

TUSAR 2023

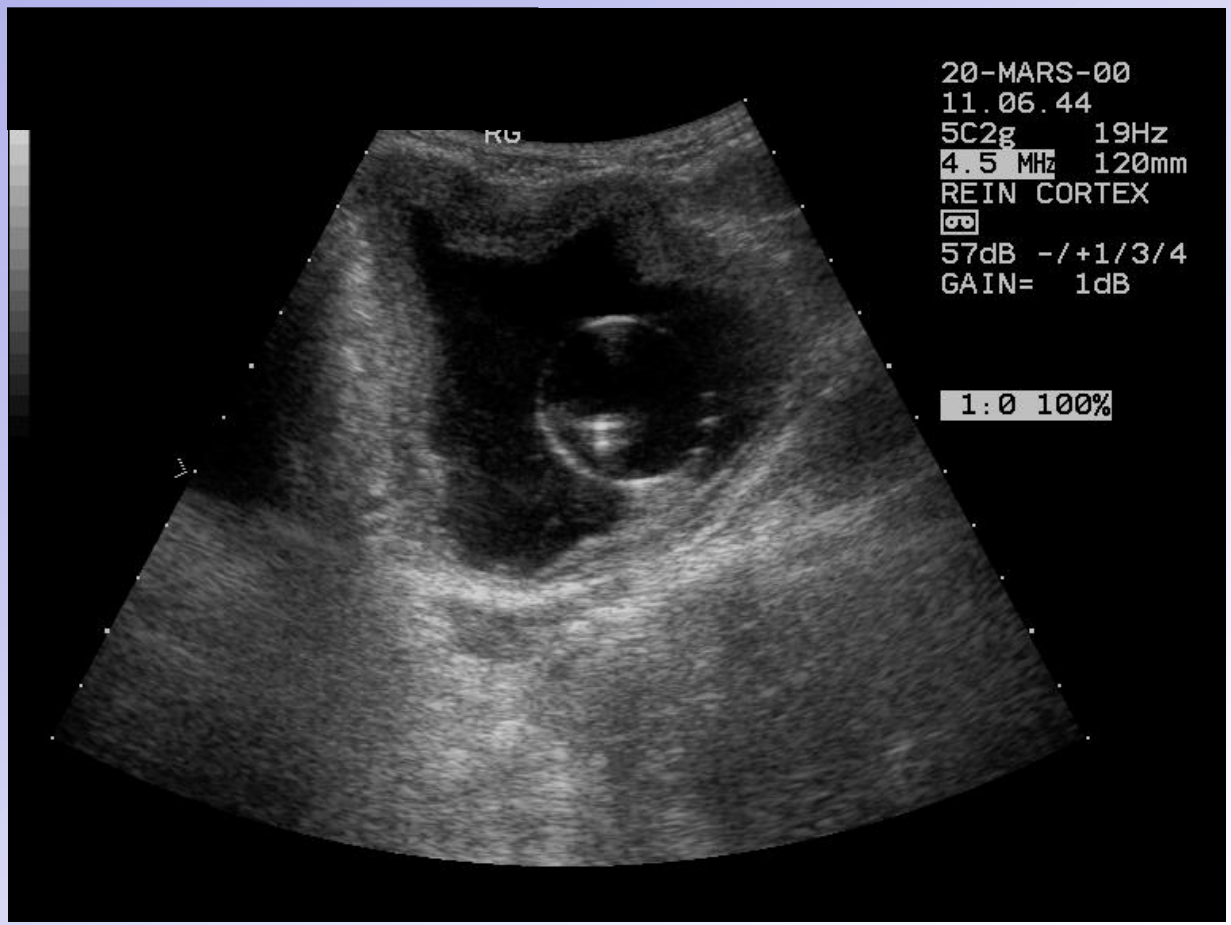

Vessie de Lutte

TUSAR 2023

Tumeur urothéliale

TUSAR 2023

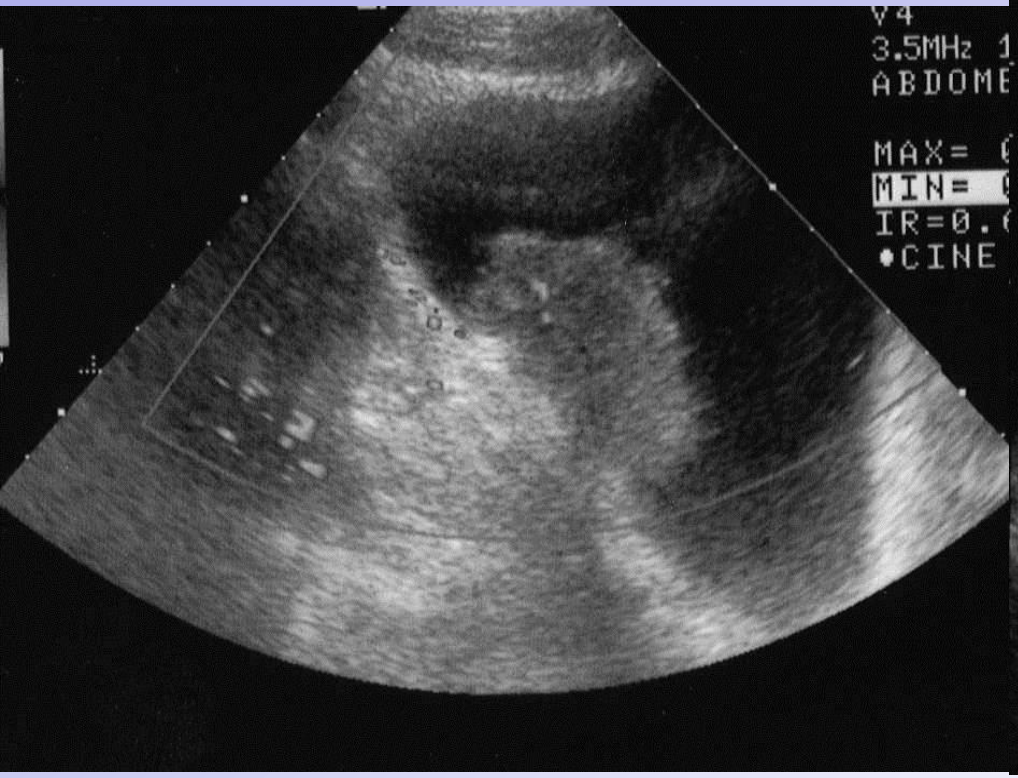

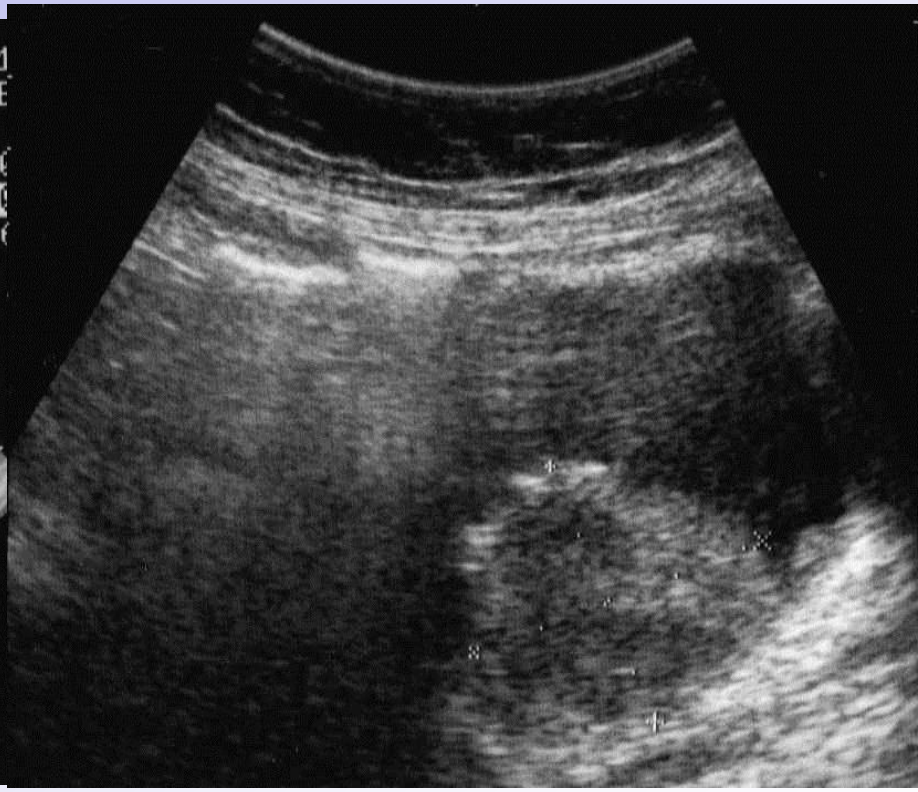

Tumeur urothéliale

TUSAR 2023

Conclusion

- Technique simple
- Débrouillage efficace dans 50% des cas : complément = scanner
- Guidage de gestes à visée thérapeutique
  - Néphrostomie percutanée
  - Pose cysto-cathéter